Федеральное государственное бюджетное учреждение
«Национальный медицинский исследовательский центр гематологии»
Министерства здравоохранения Российской Федерации

На правах рукописи

Соловьев Максим Валерьевич

Детекция и мониторинг минимальной остаточной болезни после трансплантации аутологичных гемопоэтических стволовых клеток у больных множественной миеломой

14.01.21 - Гематология и переливание крови

диссертация на соискание ученой степени
кандидата медицинских наук

Научный руководитель:
доктор медицинских наук, профессор
Менделеева Л.П.

Москва – 2018

Оглавление

Введение ... 4
Глава 1. Обзор литературы. Исследование минимальной остаточной болезни после трансплантации аутологичных стволовых клеток при множественной миеломе ... 10
1.1. Эпидемиология множественной миеломы ... 10
1.2. Эффективность трансплантации аутологичных стволовых клеток крови при множественной миеломе ... 11
1.3. Роль и место поддерживающего лечения в программной терапии больных множественной миеломой ... 14
1.4. Минимальная остаточная болезнь и методы ее определения у больных ММ ... 17
1.5. Иммунофенотипирование клеток костного мозга для исследования минимальной остаточной болезни при ММ ... 19
1.6. Значение магнитно-резонансной томографии костного мозга у больных ММ ... 21
1.7. Позитронно-эмиссионная томография, совмещенная с компьютерной томографией в диагностике опухолевого поражения при ММ ... 30
Глава 2. Характеристика больных и методы исследования ... 33
2.1. Характеристика больных ... 33
2.2. Методы исследования ... 37
2.2.1. Иммунофенотипирование клеток костного мозга ... 37
2.2.2. Методика магнитно-резонансной томографии костного мозга ... 39
2.2.3. Методика позитронно-эмиссионной томографии, совмещенной с компьютерной томографией ... 41
2.2.4. Другие методы исследования ... 42
2.2.5 Статистический анализ ... 42
Результаты и обсуждение ... 44
Глава 3. Исследование минимальной остаточной болезни методом иммунофенотипирования . 44
3.1. Показатели выживаемости больных ММ, достигших ПР после ауто-ТГСК ... 45
3.2. Частота достижения МОБ-негативности после ауто-ТГСК у больных, достигших ПР ... 46
3.3. Влияние минимальной остаточной болезни на показатели выживаемости без прогрессии больных ММ после ауто-ТГСК ... 46
3.4. Вероятность сохранения МОБ-негативного статуса, достигнутого у больных ММ после ауто-ТГСК ... 51
3.5. Эффективность поддерживающей терапии после ауто-ТГСК у больных в ПР ... 53

3.5.1. Выживаемость без прогрессии больных ММ, находившихся под наблюдением без поддерживающей терапии после ауто-ТГСК ... 54
3.5.2. Эффективность поддерживающей терапии бортезомибом ... 56
3.5.3. Эффективность поддерживающей терапии леналидомидом ... 64
3.5.4. Сопоставление эффективности поддерживающей терапии бортезомибом и леналидомидом ... 69
Глава 4. Исследование минимальной остаточной болезни методом МРТ ... 71
4.1. Изменение МР-поражений костного мозга в результате ауто-ТГСК ... 71
4.2. Зависимость показателей выживаемости больных от поражений костного мозга, выявленных на МР-томограммах ... 76
4.3. Исследование эффективности поддерживающей терапии в зависимости от результатов МРТ костного мозга ... 83
4.4. Сопоставление результатов иммунофенотипирования и МРТ костного мозга ... 87
Глава 5. Определение опухолевого поражения у больных множественной миеломой после ауто-ТГСК методом ПЭТ/КТ ... 94
5.1. Сопоставление эффективности двух радиофармпрепаратов (^{18}F-ФДГ и ^{11}C-метионина) при исследовании костного мозга методом ПЭТ/КТ ... 94
5.2. Сравнительный анализ определения минимальной остаточной болезни методами ПЭТ/КТ и иммунофенотипирования ... 102
Заключение ... 108
Выводы ... 112
Список используемых сокращений ... 114
Список литературы ... 117

Введение

Актуальность темы

Множественная миелома (ММ) – злокачественное лимфопролиферативное заболевание, характеризующееся инфильтрацией костного мозга клональными плазматическими клетками и наличием клинических проявлений заболевания: гиперкальциемии, почечной недостаточности, анемии и поражения костей (критерии CRAB) [11].

Применение комплекса современных терапевтических методик позволяет добиться полной ремиссии (ПР) более чем у половины больных ММ [70, 92]. Важность достижения ПР была доказана несколькими клиническими исследованиями, обнаружившими зависимость показателей общей выживаемости (ОВ) и выживаемости без прогрессии (ВБП) от глубины противоопухолевого ответа [59, 73, 78, 110].

Результаты исследований по применению новых лекарственных препаратов в рамках индукционного этапа лечения больных ММ демонстрируют высокие показатели достижения общего противоопухолевого ответа и, в частности, ПР заболевания [131]. Выполнение трансплантации аутологичных стволовых клеток крови (ауто-ТГСК) способствует углублению противоопухолевого ответа еще у 50% больных [9, 10, 28].

Определение минимальной остаточной болезни (МОБ) высокочувствительными методами является актуальной задачей, поскольку результаты исследований свидетельствуют о том, что МОБ-негативный статус является благоприятным прогностическим фактором, способствующим повышению показателей ВБП и ОВ больных ММ [93, 113, 120, 129].

Среди молекулярных методов определения МОБ выделяют иммунофенотипирование клеток костного мозга, секвенирование нового поколения и аллель-специфичную полимеразную цепную реакцию (ПЦР).

Однако учитывая биологические особенности заболевания, заключающиеся в диффузно-очаговом характере поражения костного мозга и высокой частоте выявления костных и экстрамедуллярных плазмоцитом, осложняющих течение ММ, представляется целесообразным изучение МОБ и визуализирующими методами, поскольку выполнение этих исследований позволяет провести оценку поражений всего скелета одномоментно. К таковым методам относятся магнитно-резонансная томография (МРТ) и позитронно-эмиссионная компьютерная томография (ПЭТ/КТ)[33, 84].

Влияние поражения костного мозга, выявленного при МРТ, на показатели выживаемости больных ММ изучалось в нескольких клинических исследованиях [54, 82, 122]. Результаты работ свидетельствовали об ухудшении ВБП и ОВ при обнаружении очаговых и диффузных поражений костного мозга.

Несмотря на интерес исследователей, оценивающих роль МРТ изображений в первичной диагностике ММ, в публикациях представлены ограниченные и противоречивые данные характеризующие ценность МРТ изображений после завершения противоопухолевого лечения, в особенности после ауто-ТГСК.

В последние годы активно изучается возможность применения ПЭТ/КТ при ММ, поскольку этот метод обладает высокой чувствительностью и специфичностью определения патологического гиперметаболизма опухоли [33, 144].

Использование новых радиофармпрепаратов для ПЭТ/КТ, возможно, повысит точность обнаружения ассоциированных с миеломой поражений, что достигается посредством их избирательного связывания с рецепторами, экспрессируемыми клональными плазматическими клетками. Появляются сведения о том, что использование ^{11}C-метионина вместо ^{18}F-фтордезоксиглюкозы (^{18}F-ФДГ) у больных ММ способствует снижению ложно-негативных результатов ПЭТ/КТ [81]. В связи с чем, выполнение сравнительной оценки эффективности обнаружения остаточных очагов опухолевого поражения у больных ММ различными радиофармпрепаратами при ПЭТ/КТ является высокоактуальной задачей.

Учитывая ограниченные сведения, отражающие результаты детекции МОБ после ауто-ТГСК несколькими методами, сопоставление результатов молекулярных и визуализирующих методик представляет научную и клиническую ценность.

Актуальность изучения МОБ после применения высокодозных трансплантационных методик и инновационных лекарственных препаратов объясняется и попыткой исследования биологии опухоли, поскольку изучение сроков начала восстановления опухолевого клона плазматических клеток после глубокого его подавления может явиться характеристикой опухолевой прогрессии ММ.

Международные рандомизированные клинические исследования подчеркивают целесообразность проведения всем больным поддерживающей терапии после ауто-ТГСК [5, 6, 18, 41, 56, 60, 65, 69]. Однако в этих работах не рассматривались такие важные вопросы, как необходимость поддерживающей терапии больным, достигшим ПР или строгой ПР после ауто-ТГСК. Возможно, именно результаты исследования МОБ после ауто-ТГСК позволят получить обоснованный ответ на этот вопрос.

Цель исследования

Детекция и мониторинг минимальной остаточной болезни после ауто-ТГСК методами иммунофенотипирования, МРТ и ПЭТ/КТ и определение влияния остаточной опухоли на показатели выживаемости больных ММ.

Задачи исследования

1. Изучить частоту достижения МОБ-негативного статуса после трансплантации аутологичных стволовых клеток крови и его продолжительность методом иммунофенотипирования.
2. Определить показатели ВБП в зависимости от наличия минимальной остаточной болезни и количества остаточных аберрантных плазматических клеток.
3. Изучить эффективность поддерживающей терапии бортезомибом и леналидомидом после трансплантации аутологичных стволовых клеток крови у больных, достигших полной ремиссии.
4. Оценить возможность использования МРТ для оценки минимальной остаточной болезни у больных ММ после трансплантации аутологичных стволовых клеток крови и определить показатели ВБП в зависимости от результатов МРТ.
5. Изучить эффективность обнаружения очагов опухолевого поражения методом ПЭТ/КТ с использованием ^{18}F-ФДГ и ^{11}C-метионина у больных ММ после трансплантации аутологичных стволовых клеток крови.
6. Сопоставить результаты определения минимальной остаточной болезни у больных ММ после трансплантации аутологичных стволовых клеток крови молекулярными и визуализирующими методами исследования.

Научная новизна

У больных ММ, достигших полной ремиссии после ауто-ТГСК, впервые выполнены детекция и длительный четкий мониторинг минимальной остаточной болезни методом иммунофенотипирования. Установлена продолжительность сохранения МОБ-негативного статуса, достигнутого после высокодозной химиотерапии с ауто-ТГСК.

Впервые проведено рандомизированное клиническое исследование оценки эффективности поддерживающей терапии у больных ММ после ауто-ТГСК в зависимости от наличия минимальной остаточной болезни, определенной методом иммунофенотипирования.

Впервые изучена роль магнитно-резонансной томографии костного мозга для определения минимальной остаточной болезни после трансплантации аутологичных стволовых клеток крови у больных ММ.

Изучено влияние различных клинико-лабораторных факторов на показатели выживаемости больных, достигших полной ремиссии после ауто-ТГСК.

Выявлено достоверное отличие детекции опухолевого поражения у больных ММ методом ПЭТ/КТ с использованием ^{11}C-метионина по сравнению с ^{18}F-ФДГ.

Проведено сопоставление результатов молекулярных и визуализирующих методов детекции минимальной остаточной болезни при ММ.

Практическая значимость

Результаты проведенного исследования послужили основанием для дополнения стандартных критериев оценки противоопухолевого ответа у больных ММ с учетом МРТ костного мозга и ПЭТ/КТ.

Отработана методика определения минимальной остаточной болезни методом магнитно-резонансной томографии у больных ММ после трансплантации аутологичных стволовых клеток крови.

Определены критерии назначения поддерживающего лечения больным ММ в случае достижения полной ремиссии после ауто-ТГСК с учетом минимальной остаточной болезни.

Установлено принципиальное значение исследования минимальной остаточной болезни несколькими методами у больных ММ после ауто-ТГСК, обязательным из которых, наряду с иммунофенотипированием клеток костного мозга, является МРТ или ПЭТ/КТ.

Показана ключевая роль ^{11}C-метионина по сравнению с ^{18}F-ФДГ для детекции опухолевого поражения методом ПЭТ/КТ у больных множественной миеломой.

Положения, выносимые на защиту

1. Отсутствие минимальной остаточной болезни после ауто-ТГСК у больных множественной миеломой оказывает значимое влияние на ВБП, улучшая ее. Поддерживающая терапия способствует повышению показателей ВБП больных ММ с наличием минимальной остаточной болезни после ауто-ТГСК.
2. ВБП больных ММ зависит от величины опухолевого клона плазматических клеток, определенной на 100-й день после ауто-ТГСК. При выявлении плазматических клеток с аберрантным иммунофенотипом в количестве, превышающем 0,05%, вероятность рецидива составляет 75% в течение 12 месяцев после ауто-ТГСК.
3. При достижении МОБ-негативного статуса, подтвержденного как методом иммунофенотипирования, так и МРТ, назначение поддерживающей терапии бортезомибом или леналидомидом не является обязательным.
4. Применение ^{11}C-метионина при ПЭТ/КТ позволяет преодолеть ограниченные возможности ^{18}F-ФДГ для определения опухолевого поражения у больных множественной миеломой после трансплантации аутологичных стволовых клеток крови.
5. Совместное использование двух методов определения минимальной остаточной болезни у больных ММ после ауто-ТГСК, обязательным из которых наряду с иммунофенотипированием

клеток костного мозга является МРТ или ПЭТ/КТ, приводит к снижению ложно-негативных результатов детекции минимальной остаточной болезни.

Внедрение результатов исследования

Результаты исследования внедрены в практическую деятельность отделения интенсивной высокодозной химиотерапии парапротеинемических гемобластозов ФГБУ «НМИЦ гематологии» Минздрава России.

Апробация

Основные положения диссертации представлены в материалах и докладах на:

1. XII российской конференции с международным участием «Злокачественные лимфомы» (Москва, 2015г.);
2. ежегодных конгрессах американского общества гематологов (Орландо, 2015г.; Сан-Диего, 2016г.; Атланта, 2017г.);
3. ежегодной школе национального гематологического общества «Лечение рецидивов множественной миеломы» (Москва, 2016г.);
4. III и IV конгрессе гематологов России (Москва, 2016г.; 2018г.);
5. экспертном совете «Впервые диагностированная множественная миелома: возможности и перспективы» (Москва, 2016г.);
6. 42 ежегодном конгрессе европейского общества трансплантации клеток крови и костного мозга (Валенсия, 2016г.)
7. научно-практической конференции «Гематологические дебаты: современные подходы в лечении множественной миеломы и В-клеточных лимфом» (Нижний Новгород, 2017г.);
8. ежегодном конгрессе европейского общества специалистов по ядерной медицине (Вена, Австрия, 2017г);
9. ежегодных конгрессах европейского общества гематологов (Мадрид, 2017г.; Стокгольм, 2018г.);
10. экспертном совете «Лечение рецидивов множественной миеломы» (Сочи, 2017г.);
11. гематологической школе «Современные подходы к терапии множественной миеломы, хронического лимфолейкоза и лимфомы из клеток мантийной зоны» (Ростов-на-Дону, 2017г.);
12. ежегодной школе национального гематологического общества «Лечение рецидивов множественной миеломы» (Москва, 2017г.);

Апробация диссертации состоялась на объединенном заседании проблемных комиссий ««Клинические исследования в гематологии (гемобластозы, депрессии кроветворения; ТКМ; миело- и лимфопролиферативные заболевания; опухоли лимфатической системы; патология

красной крови; ИТП; порфирии), траснфузиологии, патологии гемостаза, хирургической гематологии, анестезиологии и интенсивной терапии» и «Проблемы донорства, производства и контроля качества компонентов и препаратов крови, разработки средств воздействия на систему крови» ФГБУ «НМИЦ гематологии» Минздрава России 25 июня 2018 года.

Публикации

По теме диссертации опубликовано 35 работ, из них 8 в журналах, рекомендованных ВАК Министерства образования и науки РФ, 26 тезисных сообщений (14 на русском языке и 12 на английском языке).

Объем и структура работы

Работа изложена на 136 страницах машинописного текста, состоит из введения, обзора литературы, клинической характеристики больных и методов исследования, результатов и обсуждения, заключения, выводов, списка литературы. Текст работы содержит 19 таблиц, 43 рисунка. Список литературы включает 22 отечественных и 131 зарубежных источников.

Глава 1. Обзор литературы. Исследование минимальной остаточной болезни после трансплантации аутологичных стволовых клеток при множественной миеломе

1.1. Эпидемиология множественной миеломы

ММ является второй по распространённости гематологической опухолью, ее частота составляет 1% всех злокачественных опухолей и 10% всех гемобластозов. В России в 2016 г. зарегистрировано 3848 новых случаев ММ [9]. По данным российского межрегионального регистра больных ММ, медиана возраста в момент установки диагноза составляет 63 года, более половины больных моложе 65 лет [153].

Внедрение в клиническую практику высокодозных трансплантационных методов лечения и инновационных препаратов, обладающих биологическим механизмом противоопухолевого действия, а также углубленное изучение биологии заболевания, позволившее разрабатывать новые диагностические методики, оказали значительное влияние на показатели выживаемости больных ММ [10, 17, 45, 51, 87, 88, 123, 143]. Подтверждением того явились результаты работы группы исследователей из клиники Мейо (Mayo Clinic, USA), в которой проанализированы показатели общей выживаемости (ОВ) 2981 больного ММ, находившегося под наблюдением в период с 1971г. по 2006г. Авторы изучали ОВ больных, разделив их на 6 групп, в зависимости от даты установки диагноза. Оказалось, что медиана ОВ больных, диагноз которым был установлен в 2001-2006 гг., достигала 44,8 месяцев, в то время как у пациентов, заболевших в предыдущие годы, медиана ОВ составляла 29,9 месяцев ($p<0,01$). Поскольку именно в этот период в программу лечения больных ММ в США начали включать талидомид, бортезомиб и леналидомид, авторы пришли к заключению, что повышение ОВ обусловлено в первую очередь применением новых лекарственных препаратов [74].

Зарубежные популяционные исследования на основе канцеррегистров также подтверждают взаимосвязь повышения ОВ больных ММ с внедрением в клиническую практику передовых терапевтических методик. В Германии пятилетняя ОВ больных ММ с 2002 г. по 2010 г. повысилась на 8% и составила 39% [72]. Аналогичные данные представляет Национальный институт рака США – 5-летняя ОВ возросла с 25,5% в 1975 г. до 46,6% в 2012г.[151].

Результаты эпидемиологического исследования, проводимого российским национальным гематологическим обществом, так же демонстрируют достижения современной стратегии лечения ММ: при сравнении показателей ОВ больных, диагноз которым был

установлен в 2009 и 2015гг. выявлено достоверное повышение 2-х летней ОВ с 60% до 72%, соответственно (p=0,02) [99].

1.2. Эффективность трансплантации аутологичных стволовых клеток крови при множественной миеломе

Важная роль современной программы лечения ММ отводится включению в протокол терапии молодых больных высокодозного мелфалана с ауто-ТГСК. Рандомизированные клинические исследования, проводившиеся в рамках как одноцентровых, так и многоцентровых испытаний, убедительно доказали преимущества ауто-ТГСК по сравнению со стандартной химиотерапией [6, 29, 30, 34, 53, 78].

Первые результаты успешного применения высокодозной химиотерапии с последующей ауто-ТГСК для лечения больных ММ были опубликованы в 1996г. Attal M. и соавторами. В исследование было включено 200 ранее не получавших лечение больных в возрасте до 65 лет, которые были рандомизированы в момент установки диагноза на стандартную химиотерапию, либо на терапию включающую ауто-ТГСК. Частота общего противоопухолевого ответа у больных, получивших высокие дозы мелфалана, составила 81% (в том числе ПР - 22%, ОХЧР - 16%) против 57% (ПР - 5%, ОХЧР - 16%) в группе больных, получавших стандартную химиотерапию (p<0,001). Вероятность безрецидивной выживаемости (БРВ) в течение 5-ти лет составила 28% в группе с ауто-ТГСК и 10% в группе стандартной химиотерапии (p=0,01). ОВ также была достоверно (p=0,03) выше в группе с ауто-ТГСК и составила 52% против 12% у больных без таковой. Связанная с лечением смертность была одинаковой в обеих группах [30].

Исследование Fermand JP с соавторами, опубликованное в 2005 г., продемонстрировало более высокие показатели ВБП больных, получивших ауто-ТГСК по сравнению с больными, леченными только стандартной химиотерапией. 190 больных ММ в возрасте от 55 до 65 лет, были рандомизированы на два рукава, один из которых включал только стандартные дозы химиопрепаратов (винкристин, мелфалан, циклофосфамид, преднизолон), а другой – кроме индукционных схем включал высокие дозы мелфалана (140-200 мг/м^2) и бусульфана (16 мг/кг) с последующей ауто-ТГСК. При медиане наблюдения 120 мес. медиана продолжительности ВБП составила 25 мес. для больных с ауто-ТГСК против 19 мес. без таковой. Медиана ОВ составила 47 мес. для обеих групп больных [53].

В последующем появились данные об улучшении ОВ при выполнении тандемной ауто-ТГСК. Во французском исследовании (IFM94) 399 больных ММ были рандомизированы на одну или две ауто-ТГСК. Полный или очень хороший частичный ответ был достигнут у 42% больных в группе с одной ауто-ТГСК и у 50% в группе с двойной трансплантацией (p=0,10).

Вероятность ВБП в течение семи лет после установления диагноза составила 10% в группе с одной ауто-ТГСК и 20% в группе с двойной трансплантацией (p=0,03). 7-летняя ОВ составила 21% в группе с одной ауто-ТГСК и 42% группе с двойной трансплантацией (p=0,01). Авторы делают вывод о том, что по сравнению с одной ауто-ТГСК, двойная трансплантация улучшает общую выживаемость больных ММ, особенно у тех, кто не достиг ОХЧР после первой трансплантации, увеличивая частоту достижения ПР заболевания [29].

Эффективность ауто-ТГСК изучалась и в эру новых лекарственных препаратов, широко применяемых в клинической практике в последнее десятилетие. В 2015 году были опубликованы результаты исследования по определению роли ауто-ТГСК у больных ММ, получавших до и после трансплантации новые лекарственные препараты. Французская рабочая группа по изучению ММ провела рандомизированное многоцентровое исследование, сравнившее эффективность 8 курсов RVD (леналидомид+бортезомиб+дексаметазон) с 3 индукционными курсами RVD с последующей ауто-ТГСК (мелфалан 200 мг/м^2) и назначением 2 курсов RVD с целью консолидации. Поддерживающее лечение леналидомидом (от 10 до 15 мг/сут.) проводилось больным в обеих группах в течение одного года. Таким образом, сравнивалась эффективность 3 курсов RVD против высокодозного мелфалана. С ноября 2010 года по ноябрь 2012 года в исследование было включено 700 больных. В каждой группе больные были однотипны по возрасту, стадии заболевания и цитогенетическим изменениям. Первичной конечной точкой исследования была ВБП. Медиана наблюдения составила 39 месяцев. Завершили плановую терапию лишь 66% больных, остальные выбыли из исследования по причине прогрессии заболевания или нежелательных явлений. ВБП в течение 3-х лет составила 61% в группе с ауто-ТГСК и 48% в группе RVD (p<0,0002). Преимущество ауто-ТГСК было представлено во всех подгруппах, независимо от возраста (≤ или > 60 лет), пола, стадии ISS, стандартного или высокого цитогенетического риска, а также ответа после 3 первых курсов RVD. ОВ в течение трех лет оказалась одинаково высокой в обеих группах больных и составила 88%. Частота полных ремиссий была достоверно выше в группе с ауто-ТГСК по сравнению с группой RVD: 58% против 46%, соответственно (p<0,01). Исследователи пришли к заключению, что ауто-ТГСК остается необходимым методом лечения больных ММ моложе 65 лет [31].

Анализ объединенных данных двух исследований III фазы (GIMEMA-RV-MM-209 и EMN-441) по применению леналидомида в первой линии лечения больных ММ - кандидатов на высокодозную химиотерапию (ВХТ) с ауто-ТГСК, опубликованный в 2017 году, также доказал эффективность включения ауто-ТГСК в программу лечения молодых больных в эру новых лекарственных препаратов. В мета-анализ были включены данные о 529 больных с впервые диагностированной ММ, прошедшие этап индукционной терапии, включающей 4 курса Rd

(леналидомид+дексаметазон), мобилизацию и сбор гемопоэтических стволовых клеток крови (циклофосфан + ГКСФ). Больные были рандомизированы в равном соотношении на выполнение двух ауто-ТГСК (мелфалан 200 мг/м^2) и проведение шести консолидирующих курсов с включением леналидомида (MPR или CRD). Результаты исследования свидетельствуют об улучшении показателей БРВ и ОВ для больных, в программу лечения которых была включена ауто-ТГСК. В группе больных с тандемной ауто-ТГСК медиана БРВ была достоверно выше и составила 42 мес. против 24 мес. в группе больных без ауто-ТГСК ($p<0,001$). Сравнение показателей 4-летней ОВ также выявило достоверное преимущество для группы больных с ауто-ТГСК - 84% против 70% в группе больных без высокодозной химиотерапии с ауто-ТГСК ($p<0,001$). Дизайн исследования предусматривал возможность выполнения отложенной ауто-ТГСК для больных, рандомизированных на консолидирующую терапию, в случае развития рецидива заболевания. Таким образом, после развития рецидива заболевания при достижении общего противоопухолевого ответа могла быть выполнена ауто-ТГСК в качестве терапии спасения. Однако отложенная трансплантация была осуществлена только 53% (n=93) больных. Исследователи определили преимущество выполнения ауто-ТГСК в первой линии терапии путем сравнения показателей ОВ - в группе больных с ауто-ТГСК в первой линии лечения ОВ была выше, чем в группе больных с ауто-ТГСК, выполненной после рецидива [57]. Таким образом, результаты проведенного исследования продемонстрировали важность выполнения ауто-ТГСК для лечения больных ММ в эру применения новых лекарственных препаратов, определены сроки проведения интенсивных схем лечения – наиболее целесообразно выполнение ВХТ с ауто-ТГСК в первой линии терапии ММ при достижении общего противоопухолевого ответа.

Несмотря на внедрение в клиническую практику новых лекарственных препаратов, ауто-ТГСК остается стандартом терапии молодых больных ММ. Европейское общество трансплантации клеток крови и костного мозга (EBMT) в своих ежегодных отчетах отмечает постоянное увеличение количества трансплантаций аутологичных стволовых клеток. Так, в 2016 году в Европе было выполнено 22 806 аутологичных трансплантаций [116], при этом в 52% случаев именно при ММ, в то время как в 2014 году было осуществлено 20 704 ауто-ТГСК, большая часть (50%) из которых также больным ММ [117].

Более того, международная группа экспертов, базируясь на результатах нескольких исследований, подтвердивших возможность углубления противоопухолевого ответа и повышения показателей выживаемости в результате применения трансплантационной методики, расширила возрастные показания к выполнению ауто-ТГСК при ММ до 70 лет [36, 79].

1.3. Роль и место поддерживающего лечения в программной терапии больных множественной миеломой

В качестве еще одного терапевтического подхода, направленного на увеличение продолжительности как ВБП, так и ОВ больных, рассматривается поддерживающее лечение после ауто-ТГСК [11]. Основной задачей поддерживающей терапии является сохранение достигнутого после ауто-ТГСК противоопухолевого ответа посредством длительного контроля над пролиферативной активностью остаточной популяции опухолевых клеток.

Значение поддерживающей терапии после ауто-ТГСК различными препаратами (интерферон, кортикостероиды, ингибиторы протеасом, иммуномодуляторы и моноклональные антитела) изучалось и продолжает изучаться [7, 19, 102, 108, 111, 136, 146].

Эффективность поддерживающей терапии после ауто-ТГСК интерфероном-альфа оценивали в двух исследованиях, которые показали улучшение ВБП без существенного изменения показателей ОВ. Однако в связи с рядом серьезных побочных эффектов интерферона, приводящих к снижению качества жизни больных, в настоящее время он практически не используется [44].

Применение кортикостероидов в качестве поддерживающей терапии после ауто-ТГСК сопровождалось такими же показателями ВБП и ОВ, как и при использовании интерферона. Однако результаты реиндукции при рецидиве были хуже у больных, получавших поддерживающую терапию кортикостероидами, чем у больных, получавших интерферон [26].

В настоящее время в качестве поддерживающей терапии после аутологичной трансплантации у больных ММ применяются ингибиторы протеасом (бортезомиб) и иммуномодулирующие препараты (леналидомид, талидомид) [58, 86, 98, 130, 132, 140]. Основанием для включения бортезомиба и леналидомида в рекомендации европейских, американских и российских национальных экспертных групп по поддерживающей терапии после ауто-ТГСК послужили результаты проспективных клинических исследований.

Так, в исследовании Nordic Myeloma Study Group 370 больных ММ через 3 месяца после ауто-ТГСК независимо от достигнутого противоопухолевого ответа в равном соотношении были рандомизированы на поддерживающую терапию бортезомибом или без дальнейшего лечения. Поддерживающая терапия включала 20 инъекций в течение 21 недели. Периферическая нейропатия, как осложнение лечения бортезомибом, была зарегистрирована у 57% больных. Медиана ВБП была выше у больных, рандомизированных на поддерживающую терапию бортезомибом - 27 месяцев против 20 месяцев у больных без поддерживающего лечения ($p<0,05$). Однако благоприятный эффект поддерживающей терапии после ауто-ТГСК

наблюдался только у больных, не достигших по крайней мере ОХЧР. После 3-х лет наблюдения, ОВ была одинаковой в обеих группах больных и составила около 80% [98].

В исследовании HOVON-65/GMMG-HD4 в общей сложности 827 больных с впервые диагностированной симптоматической ММ были рандомизированы на индукционную терапию, включавшую две ветви: VAD (винкристин+доксорубицин+дексаметазон) и PAD (бортезомиб+ доксорубицин+дексаметазон). После индукции в обеих ветвях выполнялась ауто-ТГСК, затем следовала поддерживающая терапия: для ветви VAD - талидомид 50 мг один раз в день, для ветви PAD - бортезомиб 1,3 мг/м^2 один раз каждые 2 недели. Продолжительность поддерживающего лечения планировалась в течение 2-х лет. Но у 82 (30%) больных из 270, получавших талидомид и у 26 (11%) из 229, получавших бортезомиб, поддерживающее лечение было остановлено в связи с развитием нежелательных явлений. Кроме того, прогрессия или рецидив заболевания стали причиной завершения поддерживающей терапии талидомидом еще у 86 (32%) и бортезомибом - еще у 74 (32%) больных. Результаты исследования показали, что ПР наблюдалась чаще после индукции по схеме PAD (31% против 15%, $p<0,01$) и поддерживающей терапии бортезомибом (49% против 34%; $p<0,01$). При медиане наблюдения в 41 месяц, ВБП была выше в ветви PAD+ауто-ТГСК+бортезомиб (35 мес. против 28 мес., $p=0,02$). Авторы сделали вывод, что использование бортезомиба в индукционной и поддерживающей терапии после ауто-ТГСК повышает частоту достижения ПР и способствует увеличению ВБП [138]. Однако, рассмотрев дизайн представленного исследования, возникают некоторые сомнения в адекватности трактовки результатов, поскольку как индукция, так и поддерживающая терапия после ауто-ТГСК включали различные лекарственные препараты.

Применение леналидомида в качестве поддерживающей терапии после ауто-ТГСК также оценивалось в нескольких крупных рандомизированных исследованиях: CALGB 100104 и IFM 2005-02 [12].

В исследование CALGB 100104 в период с апреля 2005г. по июль 2009г. было включено 460 больных ММ, которые на 100-й день после ауто-ТГСК были рандомизированы на поддерживающую терапию, включающую леналидомид или плацебо. Анализ полученных результатов исследования продемонстрировал преимущество поддерживающей терапии: медиана ВБП в группе больных с поддерживающей терапией леналидомидом после ауто-ТГСК составила 46 месяцев против 27 месяцев ($p< 0,001$) в группе больных, получавших плацебо [96].

Результаты исследования IFM 2005-02 подтверждают преимущество использования леналидомида после ауто-ТГСК. В общей сложности 614 больных моложе 65 лет, у которых была достигнута, как минимум стабилизация заболевания после ауто-ТГСК, были рандомизированы на поддерживающую терапию леналидомидом (10 мг в сутки в течение первых 3-х месяцев, с последующим увеличением до 15 мг при хорошей переносимости) или

плацебо до развития рецидива. Первичной конечной точкой была ВБП. Продолжительность периода без прогрессирования, в группе больных, получавших поддержку леналидомидом, составила 41 месяц против 23 месяцев в группе, получавшей плацебо (p<0,001). Это преимущество наблюдалось во всех подгруппах больных (высокий уровень бета-2-микроглобулина, цитогенетический профиль и ответ после трансплантации). Поддерживающая терапия леналидомидом после ауто-ТГСК значительно увеличивала продолжительность ВБП у больных ММ. Вместе с тем через четыре года после рандомизации, общая выживаемость оказалась одинаковой в обеих исследуемых группах [32].

Итоги других рандомизированных исследований, в которых изучалась эффективность поддерживающей терапии, также подтвердили значимость посттрансплантационного лечения, поскольку показатели ВБП при назначении леналидомида практически в два раза превосходили аналогичный показатель в группе больных, получавших плацебо, а в некоторых публикациях указывалось и на достоверно лучшие показатели ОВ [32, 96, 115, 138].

Результаты клинических исследований, приведенные в таблице 1, подтверждают важность посттрансплантационного лечения. Однако следует отметить, что рандомизация больных на проведение поддерживающей терапии в этих исследованиях осуществлялась независимо от фазы противоопухолевого ответа, достигнутого после ауто-ТГСК.

Таблица 1. Результаты рандомизированных клинических исследований по оценке эффективности поддерживающей терапии после ауто-ТГСК

Исследование	Число больных	Поддерживающая терапия после ауто-ТГСК	Показатели выживаемости	
			без прогрессии (месяцы)	общей
HOVON-65 [138]	827	Бортезомиб 1,3 мг/м^2 или талидомид 50мг 2 года	35 vs 28 p < 0,02	61% vs 55% в течение 5 лет (p=0,001)
CALGB[96]	460	Леналидомид 5-15 мг или плацебо до прогрессии	46 vs 27 p < 0,02	88% vs 80% в течение 3 лет (p=0,03)
IFM 2005-02 [32]	614		41 vs 23 p < 0,02	70% в обеих группах в течение 4 лет
Palumbo at al [115]	251		41 vs 21 p < 0,02	88% vs 79% в течение 3 лет (p=0,14)

Так, среди больных, включенных в исследования, до назначения поддерживающего лечения только 30% находились в ПР заболевания, у остальных сохранялся значимый уровень секреции.

Вопрос целесообразности поддерживающей терапии при достижении строгой ПР после ауто-ТГСК остаётся дискутабельным. Поскольку назначение поддерживающей терапии сопряжено с рисками возникновения нежелательных явлений и формирования резистентности опухолевого клона к проводимой терапии. Наиболее перспективным критерием для персонализированного назначения поддерживающего лечения рассматривается определение МОБ.

1.4. Минимальная остаточная болезнь и методы ее определения у больных ММ

В последнее десятилетие в клинических исследованиях большое внимание уделяется изучению МОБ, которая наряду с цитогенетическими аномалиями рассматривается в качестве основного предиктора, влияющего на показатели выживаемости больных.

При ММ под минимальной остаточной болезнью понимают популяцию опухолевых плазматических клеток, сохраняющихся в костном мозге после завершения противоопухолевой терапии и не выявляющихся рутинными методами исследования.

Для изучения МОБ используют молекулярные и визуализирующие методы. Характеристика молекулярных методов исследования приведена в таблице 2.

Каждый из представленных методов имеет преимущества и недостатки, которые необходимо учитывать.

Тем не менее, выбор методики для оценки МОБ должен базироваться на следующих характеристиках: применимость, высокая чувствительность и специфичность, распространенность (доступность большинству больных), доказанная клиническая ценность и экономичность.

Важным недостатком секвенирования нового поколения и аллель-специфичной ПЦР является необходимость изучения исходного образца опухолевых плазматических клеток.

Секвенирование нового поколения и мультипараметрическая проточная цитометрия имеют сопоставимые уровни чувствительности. Оба метода обладают способностью обнаруживать одну опухолевую клетку в 10^5-10^6 клеток.

Таблица 2. Сравнение молекулярных методов выявления МОБ

Параметры сравнения	Характеристика методик		
	Проточная цитометрия	Аллель-специфическая ПЦР	Секвенирование нового поколения
Применимость	≈100%	60-70%	≥ 90%
Необходимость исходного материала опухоли	Нет	Да, для изготовления зондов для конкретного пациента	Необходим для идентификации доминирующего клона
Обработка проб	24-48 ч	Может быть отложена	Может быть отложена
Чувствительность	≥1 в 10^5	≥1 в 10^5	≥1 в 10^5
Трудоемкость и сложность	Несколько часов	Несколько дней; требует изготовления пациент специфических праймеров	Несколько дней; требует биоинформатической поддержки.
Стандартизация	Стандартизирова на консорциумом EuroFlow	Выполнена для других заболеваний	В процессе
Доступность	Высокая	≈ 60 лабораторий участников EuroMRD	Ограничивается одной платформой

Безусловно, доступные методы оценки МОБ полностью не удовлетворяют всем критериям идеального метода, однако принимая во внимание различные параметры сравнения, в числе которых время обработки проб, чувствительность и наличие стандартизации методики, наиболее практичным методом определения МОБ является проточная цитометрия [77].

1.5. Иммунофенотипирование клеток костного мозга для исследования минимальной остаточной болезни при ММ

Наибольшее распространение для изучения МОБ у больных ММ получила методика мультипараметрической проточной цитометрии [21, 22, 55, 77, 112, 129, 135].

Первые результаты исследования МОБ методом проточной цитометрии при ММ были получены Andy C. Rawstron. Автором изучалась экспрессия аберрантных маркеров плазматических клеток методом трехцветной проточной цитометрии. Исследователи впервые определили, что наличие МОБ явилось более важным фактором, оказавшим влияние на вероятность рецидива, чем иммунофиксация.

С учетом выявленной закономерности, международная рабочая группа по изучению ММ в 2006 г. утвердила единые критерии ответа на терапию, в которые была введена строгая полная ремиссия заболевания (сПР). Последняя характеризуется отсутствием М-градиента, нормальным соотношением свободных легких цепей в сыворотке крови, обнаружением менее 5% плазматических клеток в костном мозге и отсутствием клональных плазматических клеток в костном мозге, подтвержденное иммунофлюоресцентным методом.

В ряде исследований было подтверждено благоприятное прогностическое значение достижения МОБ-негативности [4, 28, 65, 94].

В 2008г. испанская группа авторов под руководством B. Paiva провела анализ ВБП больных ММ в зависимости от наличия МОБ. В исследование были включены 295 больных ММ, прошедших индукционную терапию и ауто-ТГСК. На 100-й день после завершения высокодозного лечения у больных, достигших как минимум частичной ремиссии (ЧР) заболевания, осуществлялась оценка МОБ методом 4-цветной проточной цитометрии. Медиана ВБП была значимо выше при констатации МОБ-негативного статуса: 71 мес. против 37 мес. в группе больных с наличием остаточной опухоли. Многофакторный анализ подтвердил благоприятное прогностическое значение МОБ-негативного статуса, как наиболее важного независимого фактора, оказывающего влияние на ВБП [113].

Улучшение ОВ больных ММ при достижении МОБ-негативного статуса было представлено в работе Rawstron A. с соавторами [120]. Исследование костного мозга методом 4-цветной проточной цитометрии проводилось 397 больным ММ на 100-й день после ауто-ТГСК. Кроме определения МОБ-статуса, проводилась оценка величины минимальной остаточной болезни. Количество аберрантных плазматических клеток в костном мозге на 100-й день после ауто-ТГСК варьировалось в 5 диапазонах: менее чем 0,01% определен в большинстве случаев (62%), от 0,01% до <0,1% - у 49 (12%) больных, от 0,1% до < 1% - в 72 (18%) случаях, от 1% до <10% - в 26 (7%) случаях, ≥10% - у 3 (1%) больных. Отсутствие клональных плазматических

клеток было подтверждено у 246 (62%) больных, при этом медиана ОВ составила 80 мес. против 59 мес. в группе больных с наличием МОБ (p = 0, 02). Кроме того, исследователи впервые определили значимые различия показателей ВБП и ОВ в зависимости от величины МОБ. Так, при значении МОБ от 1% до ≥10% были получены наихудшие показатели выживаемости больных ММ.

В исследовании Roussel M. с соавторами 31 больному ММ после индукционной терапии по схеме RVD была выполнена ауто-ТГСК. В последующем проводилась консолидирующая терапия двумя курсами RVD и поддерживающая терапия леналидомидом в течение одного года. После завершения индукционной терапии у 23% больных была документирована ПР заболевания. Высокодозная химиотерапия с последующей ауто-ТГСК оказала дополнительный противоопухолевый эффект в виде углубления ответа до ПР еще в 24% случаев. После завершения консолидирующих курсов у 50% больных сохранялась ПР. Поддерживающая терапия способствовала улучшению противоопухолевого ответа еще 27% больных. В целом, после завершения запланированной программы терапии 58% больных достигли ПР, у 68% из них методом проточной цитометрии МОБ не определялась. ВБП в течение 3-х лет наблюдения у больных с МОБ-негативным статусом составила 100% против 23% у больных с наличием остаточной опухоли [131].

Таким образом, проточная цитометрия, базируясь на результатах многочисленных исследований, подтвердила свое неоспоримое клиническое значение и была включена в рекомендации международной рабочей группы по изучению ММ (IMWG 2014) в качестве необходимого метода оценки строгой ПР заболевания [112].

Результаты представленных исследований свидетельствуют о том, что минимальная остаточная болезнь является независимым прогностическим фактором выживаемости без прогрессирования и может рассматриваться в качестве критерия для улучшения и интенсификации методов лечения [129].

Кроме того, экспертами отмечается, что количественный анализ МОБ может быть более информативным, поскольку наряду с позитивным или негативным результатом сможет определить величину и степень подавления или нарастания опухолевой массы.

Следует отметить, что в 2016 году эксперты международной рабочей группы по проточной цитометрии приняли консенсус определения МОБ при ММ, согласно которому, рекомендуется проведение 6-ти цветной проточной цитометрии с панелью моноклональных антител к следующим антигенам: CD27, CD56, CD19, CD38, CD138, CD45. В случае получения сомнительного результата проводится исследование экспрессии дополнительных маркеров CD81 и CD117 [139]. Принятие консенсуса является важным шагом мирового научного сообщества, поскольку определяет единые критерии детекции МОБ.

1.6. Значение магнитно-резонансной томографии костного мозга у больных ММ

Остеодеструктивный компонент, как проявление симптоматической ММ, формируется за счет порочного круга, обусловленного взаимодействием опухолевых клеток и микроокружения костного мозга. Основной механизм поражения костной ткани реализуется в условиях неоангиогенеза посредством увеличения остеокластической резорбции кости и инактивации остеобластов [52, 126].

Включение различных сигнальных путей поражения костной ткани отражает агрессивное течение болезни, являясь фактором трансформации бессимптомной формы заболевания в симптоматическую ММ [52, 64, 114, 126, 127, 133, 141]. Известно, что моноклональная гаммапатия неопределенного значения (МГНЗ) является классическим состоянием, предшествующим развитию симптоматической миеломы. Существует и промежуточная форма между МГНЗ и симптоматической ММ, определяемая как «тлеющая» или «вялотекущая» ММ. Риск прогрессирования МГНЗ в симптоматическую миелому составляет приблизительно 1% в год, тогда как «тлеющая» ММ имеет гораздо более высокий риск прогрессирования - 10% в год.

На протяжении многих лет диагноз ММ требовал доказательства повреждения органов мишеней – критерии CRAB. Но в 2014 году международная рабочая группа по изучению ММ обновила диагностические критерии миеломы, добавив три специфических маркера, которые могут быть использованы при диагностике у больных без симптомов CRAB. Среди них выделены следующие: обнаружение клональных плазматических клеток в костном мозге ≥ 60%; соотношение свободных легких цепей (СЛЦ) сыворотки крови ≥ 100, при условии, что уровень СЛЦ составляет 100 мг/л или выше; обнаружение более одного очага поражения костного мозга размером свыше 5 мм при МРТ костей скелета. Эти изменения позволяют определить высокий риск прогрессии заболевания и предупредить поражение органов мишеней путем ранней инициации специфической противоопухолевой терапии [119].

Включение в критерии диагностики симптоматической ММ данных МРТ основано на результатах исследования Hillengass J. с соавторами, в котором была проведена оценка МР-томограмм всего тела 149 больных с диагнозом МГНЗ. В рамках исследования проводился анализ характера поражений костного мозга и влияния данных МРТ на частоту и сроки прогрессии в симптоматическую ММ. У 23 больных на МР-томограммах определялись множественные очаги поражения костного мозга размером свыше 5 мм, при этом 2-летняя ВБП для этой группы больных составила 30% против 80% для больных, у которых определялось не более 1 очага поражения костного мозга ($p<0,001$) [62].

Несомненно, что включение результатов МРТ костного мозга в критерии диагностики ММ связано с развитием представлений о патогенезе разрушения костной ткани и биологических особенностях эволюции МГНЗ в симптоматическую ММ. Процесс разрушения костной ткани происходит во времени, а скорость ее повреждения связана с несколькими факторами, в числе которых определена каскадная активация сигнальных путей, ответственных за различные механизмы разрушения кости. Соответственно этапам разрушения костной ткани закономерно используются разные методы детекции поражений ее структуры. К ним относятся: стандартная рентгенография и компьютерная томография (КТ), низкодозовая компьютерная томография всего скелета, МРТ и ПЭТ/КТ [121].

Методы оценки поражений костей долгое время были лимитированы классической рентгенографией [42, 101] С 1903 г. когда Вебер впервые обнаружил остеодеструктивные очаги на рентгенограммах, этот метод исследования нашел широкое распространение для определения поражения костей [37].

Наличие литических очагов является одним из критериев ММ, а степень остеодеструктивного процесса включена в систему стадирования Durie–Salmon [48]. При установлении диагноза следует провести визуализацию костей скелета, т.е. выполнить рентгенологические снимки всех областей, которые могут вовлекаться в патологический процесс. Однако до 35% случаев обзорная рентгенография не выявляет остеодеструктивных поражений [142]. Это обусловлено недостатками традиционной рентгенографии. На прямых рентгенограммах некоторые области не визуализируются, по этой причине для лучшей оценки тел позвонков необходимо делать как боковые, так и передне-задние прямые снимки позвоночника. Кроме того, традиционная рентгенография обладает ограниченной чувствительностью и специфичностью, так как с ее помощью нельзя дифференцировать остеопороз, вызванный миеломой, от остеопороза другого генеза, например, стероидного или постменопаузального [43].

Также известно, что литические поражения определяются на обзорной рентгенографии, только тогда, когда потеряно от 30 до 50% минеральной плотности кости [46, 47].

Основным же недостатком традиционной рентгенографии является необходимость выполнения почти 20 отдельных снимков или экспозиций, что увеличивает время пребывания в рентгенологическом кабинете и ограничивает диагностические возможности у больных ММ, большая часть которых имеет патологические переломы и интенсивный болевой синдром, усиливающийся при позиционных изменениях [46].

Развитие рентгенологических методов исследования в виде появления КТ позволило иначе взглянуть на определение поражений костной ткани у больных ММ. КТ позволяет выявить мелкие очаги остеолизиса, которые не видны на обычных рентгенограммах.

Преимущества КТ перед традиционной рентгенографией заключаются в следующем: длительность процедуры обследования практически в три раза меньше, чем стандартной рентгенографии, поэтому существенно экономится время исследования; диагностическая чувствительность КТ превышает стандартную рентгенографию и позволяет обнаружить больше очагов, в основном, в тех областях, которые нельзя точно визуализировать на обычных снимках, например, в ключицах, ребрах или грудине. КТ целесообразна при планировании лучевой терапии и подготовке к хирургическому вмешательству, для более точного описания анатомического строения и для проведения тонкоигольной биопсии [90].

Несмотря на ряд преимуществ, традиционная КТ имеет существенный недостаток для определения поражения костной ткани у больных ММ, поскольку использует более высокие дозы облучения (20 мЗв для КТ шеи, грудной клетки, брюшной полости и таза), чем стандартное рентгенологическое исследование (5 мЗв). Поэтому в последние годы для диагностики поражений костной ткани у больных ММ все чаще используется низкодозовая КТ всего тела, для проведения которой необходимо более низкое напряжение (кВ) и ток (mAS) в трубах с целью снижения эффективной дозы облучения приблизительно до 4-7 мЗв. Уменьшение дозы происходит за счет снижения разрешения получаемого изображения, но это компенсируется современными методами реконструкции и программным обеспечением.

Проведенные исследования по сравнению эффективности детекции остеодеструкций методом стандартной рентгенографии и низкодозовой КТ убедительно демонстрируют превосходство последней. Так, в исследовании Kropil с соавторами сравнивалась чувствительность низкодозовой КТ и стандартной рентгенографии. В исследование было включено 29 больных, которым проводилось последовательное рентгенологическое исследование костей скелета двумя методами. Результаты исследования показали, что применение низкодозовой КТ достоверно улучшало обнаружение очагов поражения по сравнению со стандартной рентгенографией. Более того, у 18 больных были обнаружены остеодеструкции исключительно по данным низкодозовой КТ. Частота обнаружения остеодеструктивных поражений в позвоночнике, костях таза и грудной клетке была значительно выше ($p<0,001$) при использовании низкодозовой КТ по сравнению со стандартной рентгенографией. Противоопухолевая терапия была изменена после проведения низкодозового КТ-исследования 18,2% больных с клиническим подозрением на прогрессию ММ [76].

Низкодозовую КТ скелета рекомендуется выполнять всем больным ММ в дебюте заболевания для оценки поражения костной ткани, поскольку этот метод позволяет провести полную диагностическую оценку всех костей одномоментно. Низкодозовая КТ точно оценивает степень разрушения кости и является более чувствительным методом, чем стандартная рентгенография [42].

Несмотря на ряд преимуществ, низкодозовая КТ имеет и ограничения, заключающиеся в первую очередь в дифференциальной диагностике МГУС или «тлеющей» миеломы от симптоматической ММ. При отсутствии остеодеструктивных изменений по данным рентгенологических методов необходимо проведение МРТ всего тела для оценки инфильтрации костного мозга опухолевыми клетками. Важно отметить, что низкодозовая КТ не используется для оценки ответа на проведенное лечение, где в большей степени информативны ПЭТ-КТ и МРТ.

В отличие от рентгенологических методов детекции поражений костей МРТ позволяет визуализировать костномозговую ткань и оценивать степень инфильтрации костного мозга опухолевыми клетками еще до того, как на рентгенограммах станет видна костная деструкция [36].

Преимущества МРТ перед традиционной рентгенографией и КТ заключаются в следующем: отсутствие лучевой нагрузки, лучшая визуализация осевого скелета благодаря более высокой чувствительности метода, возможность определения различий между опухолевым поражением и нормальным костным мозгом, выявление поражения мягких тканей при ММ.

МРТ является обязательным методом исследования при подозрении на компрессию спинного мозга, поскольку позволяет провести точную оценку уровня и степени компрессии, размеров опухолевой массы и степень инвазии в эпидуральное пространство [46].

Для оценки состояния костного мозга при гемобластозах используются несколько МРТ режимов. Наиболее информативными из них являются: изображения в Т1-режиме, Т2-режиме с подавлением сигнала от жировой ткани, режиме STIR (краткосрочное инверсионное восстановление) и в Т1-режиме с подавлением сигнала от жировой ткани и введением контрастного препарата - гадолиния. Типичные поражения костного мозга при ММ проявляются МР-сигналом слабой интенсивности на Т1-изображениях и МР-сигналом высокой интенсивности на Т2- и STIR-изображениях [46]

Выделяют пять типов МРТ-изображений костного мозга при ММ [39, 82]:

1) отсутствие изменений костного мозга - несмотря на обнаруживаемую плазмоклеточную инфильтрацию при микроскопическом исследовании, на МР-томограммах не выявляются специфические поражения костного мозга (определяется у 30% больных ММ);

2) очаговое поражение - локализованные очаги измененного МР-сигнала костного мозга, которые обнаруживаются примерно в 30% случаев;

3) диффузная инфильтрация костного мозга злокачественными клетками - проявляется в виде диффузного или «рассеянного» снижения интенсивности МР-сигнала на изображениях в режиме Т1 (определяется у 25% больных ММ);

4) комбинированная диффузная и очаговая инфильтрация обнаруживается примерно у 10% больных ММ. На изображениях в режиме Т1 интенсивность МР-сигнала от костного мозга диффузно снижена и в ней определяются дополнительные очаги;

5) картина по типу «соль и перец» с негомогенным костным мозгом и вкрапленными в него жировыми островками. Определяется примерно у 3-5% больных. На изображениях в режиме Т1, а также с градиентом эхо и в режиме Т2 костный мозг выглядит негомогенным и пятнистым.

Очаговые и диффузные изменения на МР-томограммах могут отражать и другой патологический или патофизиологический процесс, например, гемосидероз, амилоидоз или реактивную гиперплазию костного мозга [67].

Низкой опухолевой нагрузке обычно сопутствует нормальная МРТ картина, а высокую опухолевую массу можно заподозрить по диффузным гипоинтенсивным изменениям на изображениях в режиме Т1, диффузной гиперинтенсивности сигнала на изображениях в режиме Т2 и их усилению после введения контрастного препарата. Известно, что у больных с нормальной МРТ картиной или картиной по типу «соль и перец» опухолевая нагрузка ниже, чем у больных с картиной диффузного или очагового поражения [46].

Тип поражения костного мозга, определяемый с помощью МРТ, оказывает влияние на показатели выживаемости больных. В исследовании Moulopoulos L.A. с соавторами проведен анализ МР-томограмм костного мозга 142 больных ММ до начала противоопухолевой терапии. Очаговые поражения костного мозга были выявлены у 50% больных, диффузная инфильтрация у 28%, комбинированное поражение у 14%, нормальная картина костного мозга определялась в 8% случаев. При сравнении данных МРТ с другими клиническими характеристиками заболевания была выявлена связь диффузного поражения по данным МРТ со стадией заболевания по системе ISS, глубокой анемией, гиперкальциемией, повышенной активностью лактатдегидрогеназы (ЛДГ) и выраженной инфильтрацией костного мозга плазматическими клетками по данным микроскопического исследования. Частота достижения противоопухолевого ответа была одинаковой у больных с разными типами МРТ поражений. Однако анализ выживаемости показал, что характеристика поражений костного мозга по данным МРТ оказала достоверное влияние на ОВ. Так, медиана ОВ составила 24 месяца в группе больных с диффузной инфильтрацией, 51 месяц - при очаговых поражениях, 52 месяца - при комбинированных нарушениях и 56 месяцев в группе больных с нормальной МРТ картиной ($p=0,001$) [106]

Elias K. с соавторами также подтвердили достоверную взаимосвязь диффузных поражений костного мозга с III стадией заболевания по ISS, характеризующейся высокой опухолевой нагрузкой ($p = 0,015$). 206 больным ММ было выполнено МРТ исследование всего

тела перед началом специфической противоопухолевой терапии, включающей индукционный этап, трансплантацию аутологичных стволовых клеток крови и поддерживающее лечение. Одна ауто-ТГСК была выполнена 160 больным, 46 больным трансплантация не выполнялась. Поддерживающая терапия проводилась 83 больным и включала интерферон у 17 больных, талидомид у 47 и бортезомиб у 19. Результаты исследования показали, что повышенный креатинин (p=0,003), анемия (p<0,001) и высокая активность ЛДГ (p=0,001) коррелировали с диффузной инфильтрацией костного мозга, определяемой на МР-томограммах. Неблагоприятные цитогенетические изменения, такие как del17p, амплификация 1q21 и t(4;14), также ассоциировалась с диффузной инфильтрацией костного мозга, выявляемой на МРТ (p=0,008) [91].

МРТ является высокочувствительным методом обнаружения инфильтрации костного мозга опухолевыми клетками на ранней стадии, еще до разрушения кости. Это подтверждено результатами исследований, в которых проводилось сравнение МР-томограмм со стандартной рентгенографией. В исследовании Walker R. с соавт. [145] за период с октября 1998 г. по февраль 2004 г. было включено 668 больных симптоматической ММ в возрасте до 75 лет. В рамках исследования проводилась оценка исходных рентгенологических и МРТ-характеристик.

МРТ-исследования были ограничены осевым скелетом, тогда как рентгенологическое исследование, проводимое с помощью цифровых рентгеновских аппаратов, включало в себя определение очагов поражения в костях грудной клетки в двух проекциях, ребрах, костях черепа и позвоночника, таза и конечностей. Исследования МРТ проводились с помощью серии последовательностей, позволяющих идентифицировать очаговое или диффузное вовлечение костного мозга, включая спиновое эхо (T1 и T2 взвешенное), градиентное эхо (T2), короткое восстановление инверсии T1 (STIR), и усиленные введением контрастного препарата (гадолиний) спиновые эхо-последовательности (с подавлением жира и без него). Анализируемые данные включали локализацию, количество и размер очаговых поражений, связанных с ММ (исключая поражения, характерные для гемангиом и дегенеративных заболеваний). Также определялись локализация и количество компрессионных переломов тел позвонков, общие характеристики МР-сигнала от костного мозга на различных последовательностях изображения.

При сравнении данных, полученных с помощью обоих методов, по крайней мере, один очаг инфильтрации был обнаружен у 451 (74%) больного по данным МРТ и у 344 (56%) больных по данным стандартной рентгенографии. Необходимо отметить, что у 128 (21%) больных не было выявлено костных поражений ни методом МРТ, ни методом рентгенографии. У 139 (52%) из 267 больных без очагов остеодеструкций по данным рентгенографии были выявлены инфильтративные изменения костного мозга на МРТ. Среднее число очагов

поражения для всех больных составило 9,9 по данным МРТ и 4,4 по данным рентгенографии. Кроме этого, очаги поражения по данным МРТ определялись достоверно чаще в следующих анатомических областях: позвоночнике - 78% против 16% (p <.001); костях таза - 64% против 28% (p <0,001) и грудине - 24% против 3% (p<0,001). Напротив, МРТ исследования имели более низкую диагностическую ценность в сравнении со стандартной рентгенографией при исследовании ребер - 10% против 43% (p <0,001) и длинных костей конечностей - 37% против 48% (p = 0,006).

Исследователи определили влияние выявленных изменений по данным МРТ на ОВ. По совокупности двух факторов, включающих цитогенетические аномалии и количество очагов поражения по данным МРТ, в рамках исследования были выделены три группы больных. В первую группу были включены больные с нормальной МРТ картиной и отсутствием цитогенетических аномалий (n = 276), вторая группа включала 262 больных, у которых определялось менее семи очагов поражения костного мозга по данным МРТ и не выявлялись цитогенетические аномалии. Третью группу составили 67 больных с наличием цитогенетических аномалий и обнаружением более семи очагов поражения костного мозга по данным МРТ. Пятилетняя ОВ равнялась 76% для первой группы, 61% для второй и 37% при наличии двух неблагоприятных параметров (p <0,001). Таким образом, данные МРТ картины, но не рентгенографии, достоверно повлияли на ОВ.

Изменение результатов МРТ костей скелета у больных ММ после лечения также изучалось в ряде исследований. Первые сведения об изменении МРТ картины костного мозга у больных ММ приведены в исследовании Moulopoulos L.A. с соавторами [105]. В анализ включено двадцать больных ММ, которым была выполнена МРТ-визуализация позвоночника до и после химиотерапии, Т1-взвешенные изображения были получены до и после введения контрастного вещества. Результаты исследования показали, что при достижении ПР заболевания после химиотерапии МРТ картина характеризовалась восстановлением и ремоделированием костного мозга. У больных с ЧР наблюдалась трансформация диффузного поражения в очаговое или комбинированное с уменьшением количества аномалий костного мозга. Таким образом, изменения, наблюдавшиеся на МР-томограммах после лечения, коррелировали с клиническим ответом, как это определено стандартными критериями.

В то время как, определение поражений костного мозга на МР-томограммах в дебюте заболевания показало преимущество по сравнению с рентгенологическими методами оценки, изучение остаточной массы опухоли методом МРТ после завершения терапии продолжается [50, 54]. Публикации посвященные этому вопросу отражают противоречивые данные о влиянии на показатели выживаемости результатов МРТ у больных ММ.

Так, в исследование французской рабочей группы было включено 134 больных ММ, индукционное лечение которых включало комбинацию леналидомида, бортезомиба и дексаметазона (RVD) с последующей ауто-ТГСК или без нее и поддерживающей терапией леналидомидом. МРТ позвоночника и таза выполняли в дебюте заболевания, после трех индукционных курсов RVD и после ауто-ТГСК. Определяли количество очагов поражения и характер инфильтративных изменений. Кроме того, проводилась оценка возможного влияния результатов МРТ на показатели ВБП и ОВ. Инициальные поражения костного мозга были определены у 127 больных (95%), медиана количества выявленных очагов изменения МР-сигнала от костного мозга составила 20. Полная инволюция выявленных поражений была определена у 3% больных после 3-х курсов RVD и в 11% случаев после ауто-ТГСК. Оказалось, что улучшение МРТ-картины костного мозга после лечения не сопровождалось какими-либо различиями показателей ВБП, которые были высокими (80%) в обеих группах при сроке наблюдения 20 мес. [103]

В другом исследовании, группой авторов под руководством Hillengass J. была проведена оценка МР-томограмм 100 больных ММ, выполненных до начала индукционной терапии и после ауто-ТГСК. Дизайн исследования не предусматривал четких сроков выполнения МРТ, поэтому временной интервал между ауто-ТГСК и повторным МРТ варьировал от 0,4 до 39,3 мес.

В рамках исследования проводился подсчет количества очагов поражения костного мозга и анализ влияния данных МРТ на показатели выживаемости. Частота достижения противоопухолевого ответа после ауто-ТГСК была следующей: ПР документирована в 11 случаях, ЧР - в 74, стабилизация заболевания – у 7 больных и прогрессия констатирована в 8 случаях. Медиана ВБП для всей группы больных составляла 24,5 месяцев от момента выполнения повторной МРТ, трехлетняя ОВ - 75%.

Исследователи отметили, что число очагов, выявленных на МР-томограммах после ауто-ТГСК, оказало достоверное влияние на ОВ, в отличие от данных первичных МРТ исследований. При отсутствии очагов поражения костного мозга по данным повторной МРТ 2-летняя ОВ была равна 100%, при выявлении от 1 до 10 очагов - 91%, от 11 до 20 – 64% и более 20 очагов – 57% (p=0,001).

Анализируя результаты данной работы, необходимо отметить, что не были определены контрольные временные точки для выполнения повторного МРТ исследования после ауто-ТГСК, что могло повлиять на показатели выживаемости больных. Вместе с тем, получены достоверные различия ОВ в зависимости от количества очагов поражения костного мозга на МРТ [61].

Таким образом, исследование влияния остаточной массы опухоли, определяемой методом МРТ, на показатели ВБП остается актуальной задачей. Поскольку визуальная оценка опухолевого поражения костного мозга может стать одним из критериев выбора последующего персонализированного лечения больных ММ.

1.7. Позитронно-эмиссионная томография, совмещенная с компьютерной томографией в диагностике опухолевого поражения при ММ

Позитронно-эмиссионная томография, совмещенная с компьютерной томографией - метод исследования, основанный на визуализации распределения в организме биологически активных соединений, меченных позитрон-излучающими радиоизотопами.

В настоящее время ПЭТ/КТ широко применяется в клинической онкогематологии, где в наибольшей степени используется для оценки распространенности опухолевого поражения и контроля эффективности лечения при злокачественных лимфомах [2, 5, 8, 13–15, 75, 97].

В последние годы активно изучается возможность применения ПЭТ/КТ при ММ, поскольку этот метод обладает высокой чувствительностью (90%) и специфичностью (75%) определения плазмоклеточного поражения [33, 107, 144]. Кроме того, выполнение ПЭТ/КТ в режиме обследования всего тела позволяет выявлять костные и экстрамедуллярные плазмоцитомы у больных ММ.

В 2014г. международная рабочая группа по изучению ММ обновила критерии диагностики парапротеинемических гемобластозов, уточнив, что обнаружение одного и более очагов в костях скелета размером ≥ 5 мм с патологическим накоплением ^{18}F-фтордезоксиглюкозы (^{18}F-ФДГ) при ПЭТ/КТ может расцениваться как специфическое поражение. При этом было отмечено, что наличие одиночного очага патологического накопления ^{18}F-ФДГ в скелете без наличия соответствующего ему участка деструкции на КТ не является критерием симптоматической ММ. Вместе с тем разъяснялось, что для подтверждения поражения костей при ММ возможно использование любого из доступных методов диагностической визуализации, включая низкодозовую компьютерную томографию, МРТ или ПЭТ/КТ с ^{18}F-ФДГ[119].

Основанием для включения ПЭТ/КТ в критерии IMWG послужили результаты ряда клинических исследований, определивших значение метода для выявления поражений костей при ММ [35, 56, 60].

Так, итальянская группа авторов провела оценку показателей выживаемости больных ММ в зависимости от ряда прогностических факторов, в том числе и результатов ПЭТ/КТ. В анализ было включено 192 больных симптоматической ММ, протокол лечения которых включал индукционную терапию по схеме талидомид+дексаметазон (Td), тандемную ауто-ТГСК и поддерживающую терапию дексаметазоном (160 мг в месяц) до прогрессии заболевания. Дизайн исследования предусматривал выполнение ПЭТ/КТ с ^{18}F-ФДГ в дебюте заболевания и после ауто-ТГСК. В рамках исследования проводили подсчет числа остеодеструктивных изменений с патологическим накоплением ^{18}F-ФДГ и определяли максимальное

стандартизированное значение накопления (standard uptake volume – SUVmax) радиофармпрепарата.

В дебюте заболевания у 24% больных не было выявлено патологического накопления ^{18}F-ФДГ, в 76% случаев на ПЭТ-сканах регистрировалась фиксация радиофармпрепарата, при этом от 1 до 3 очагов выявлено у 32% больных, более 3 – в 27% случаев, диффузное накопление констатировано у 17% больных. Высокие значения SUVmax (>4,2) ^{18}F-ФДГ были выявлены в 46% случаев, низкие уровни SUVmax (≤4,2) - у 54% больных. Повторное ПЭТ/КТ-исследование, выполненное через 3 месяца после ауто-ТГСК, показало, что у 65% больных на ПЭТ-сканах не фиксировалось патологического накопления ^{18}F-ФДГ. Это коррелировало с результатами иммунохимического исследования – 95% больных с негативными данными ПЭТ/КТ достигли как минимум очень хорошей частичной ремиссии заболевания (ОХЧР) (p=0,003). Так же, авторами был проведен анализ ВБП и ОВ, результаты которого показали, что показатели ВБП зависели от количества патологических очагов, выявленных при ПЭТ/КТ: 4-летняя ВБП составила 68% при обнаружении ≤3 очагов против 50% при выявлении более 3 очагов поражения (p=0,02).

Сравнение ВБП в зависимости и уровня SUVmax радиофармпрепарата показало, что в группе больных с низкими значениями SUVmax 4-летняя ВБП составила 66% против 42% в группе больных с высокими значениями SUVmax (p=0,003). Аналогичные результаты получены при анализе 4-летней ОВ, которая составила 92% у больных с низкими значениями SUVmax против 76% в группе больных с высокими значениями SUVmax (p=0,02). Многофакторный анализ, проведенный исследователями, определил, что высокие значения SUVmax, наряду с наличием экстрамедуллярных поражений явились неблагоприятными прогностическими факторами, ухудшающими показатели ВБП и ОВ.

Кроме того, авторы отметили, что у 23% больных, достигших полной ремиссии (ПР) заболевания после ауто-ТГСК, определялось патологическое накопление ^{18}F-ФДГ на ПЭТ/КТ-сканах. Данный факт оказал отрицательное влияние на 4-летнюю ВБП, которая составила 61% при ПЭТ/КТ-негативных результатах против 30% в группе больных с наличием патологического накопления радиофармпрепарата (p=0,02). В заключении исследователи подчеркнули, что результаты ПЭТ/КТ с ^{18}F-ФДГ являются важным прогностическим фактором, влияющим на показатели ВБП и ОВ больных ММ [150].

Совершенствование ПЭТ/КТ-технологий открывает новые перспективы применения метода - появляются сведения о том, что новые радиофармпрепараты способны повысить точность обнаружения ассоциированных с миеломой поражений, что достигается посредством их избирательного связывания с рецепторами, экспрессируемыми клональными плазматическими клетками [40].

В исследовании C. Lapa [81] проведен сравнительный анализ эффективности выявления плазмоклеточного поражения на ПЭТ/КТ двумя радиофармпрепаратами. Дизайн исследования предполагал выполнение ПЭТ/КТ с последовательным введением ^{18}F-ФДГ и ^{11}C-метионина 78 больным парапротеинемическими гемобластозами, среди которых у 69 был установлен диагноз симптоматическая ММ, в 5 случаях - тлеющая миелома и у 4 больных - солитарная плазмоцитома. Исследования выполнялись на различных этапах лечения: 17 больным ПЭТ/КТ осуществлено в дебюте заболевания, 38 – для подтверждения рецидива и 23 - с целью определения остаточной метаболически активной опухолевой ткани.

Очаги накопления ^{11}C-метионина были выявлены у 59 больных (75,6%), а патологическая фиксация ^{18}F-ФДГ на ПЭТ/КТ-сканах определялась в 47 (60,3%) случаях ($p<0,01$). Исследователи отметили, что у 12 больных признаки активности опухоли могли быть расценены как ложноотрицательные в случае использования только ^{18}F-ФДГ, в то время как результаты ПЭТ/КТ с ^{11}C-метионином позволили скорректировать лечение, при этом в 2 случаях было выполнено морфологическое подтверждение злокачественной природы очагов накопления ^{11}C-метионина, выявленных на ПЭТ/КТ.

Преимущество использования ^{11}C-метионина для определения плазмоклеточного поражения было показано и при сравнении числа очагов гиперметаболической активности, выявленных на ПЭТ/КТ: более 20 очагов определялось у 88% больных при применении ^{11}C-метионина против 55% при использовании ^{18}F-ФДГ. Среди 15 больных с негативными результатами ПЭТ/КТ при применении ^{11}C-метионина у 13 была документирована ПР и у 2 – ОХЧР заболевания. В заключении авторы отмечают, что ^{11}C-метионин целесообразно рассматривать в качестве альтернативного ^{18}F-ФДГ препарата для визуализации опухолевого поражения у больных ММ.

Рассмотрев дизайн исследования, обращено внимание на то, что в анализ были включены больные с различными формами заболевания (симптоматическая и тлеющая ММ, солитарная плазмоцитома), а ПЭТ/КТ выполнялось на разных этапах лечения, что могло повлиять на результаты, полученные авторами. В связи с этим, нам представляется высокоактуальным выполнение сравнительного исследования эффективности обнаружения очагов опухолевого поражения методом ПЭТ/КТ с использованием различных радиофармпрепаратов у больных ММ с четко установленным уровнем противоопухолевого ответа и в конкретные временные сроки.

Глава 2. Характеристика больных и методы исследования

2.1. Характеристика больных

В исследование включено 147 больных (55 мужчин и 92 женщины), в возрасте от 24 до 66 лет (медиана 56 лет), находившихся на лечении в ФГБУ «НМИЦ гематологии» Минздрава России в период с марта 2014г. по апрель 2018г.

Диагностика заболевания и противоопухолевая терапия проводились в отделении интенсивной высокодозной химиотерапии парапротеинемических гемобластозов (зав. отделением д.м.н., профессор Менделеева Л.П.), отделении высокодозной химиотерапии и трансплантации костного мозга с круглосуточным и дневным стационарами (зав. отделом – д.м.н. Паровичникова Е.Н., зав. отделением, к.м.н. Кузьмина Л.А.), отделении химиотерапии гематологических заболеваний с круглосуточным и дневным стационарами (зав. отделением, к.м.н. Грибанова Е.О.).

Установку диагноза ММ, а также оценку противоопухолевого ответа проводили в соответствии с критериями международной рабочей группы по изучению ММ (IMWG - 2014г.). Диагностические мероприятия включали проведение иммунохимического исследования крови и мочи, морфологического, цитологического исследований костного мозга, рентгенологического исследования костей скелета, общего и биохимического анализов крови. В ряде случаев выполнялось цитогенетическое исследование клеток костного мозга. Период наблюдения за больными составил от 1 до 48 месяцев (медиана 18).

Частота выявления иммунохимических вариантов парапротеина у больных ММ, включенных в исследование, представлена на рисунке 1. У большинства больных (69/47%) в дебюте заболевания определялась секреция парапротеина G, в 28 (19%) случаях – парапротеина A, у 3 (2%) больных - D, в 2 (1%) случаях - M, секреция белка Бенс-Джонса (B-J) - у 42 (29%) больных, несекретирующая форма определена в 3 (2%) случаях, биклональная секреция - у 1 больного.

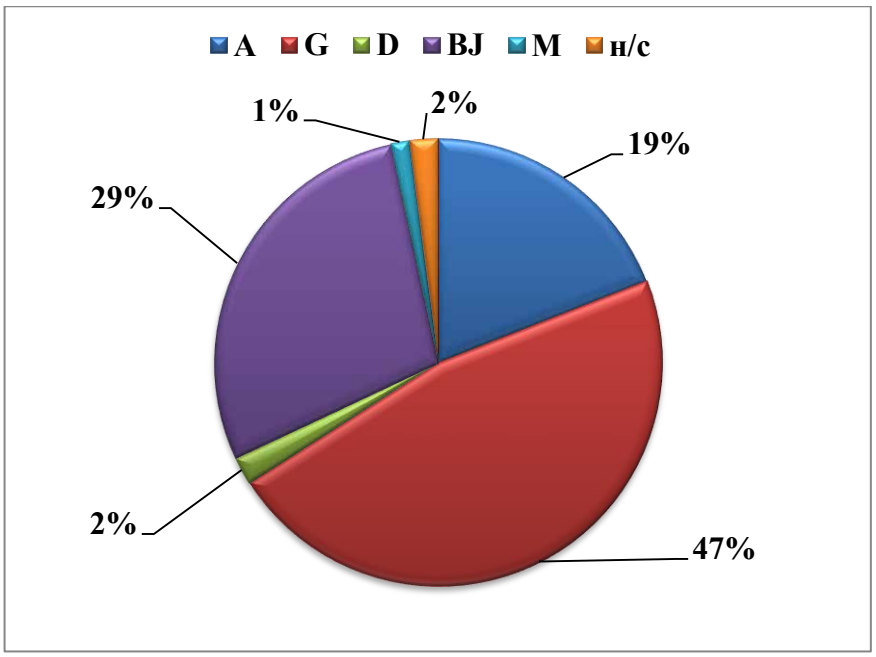

Рисунок 1. Частота выявления иммунохимических вариантов парапротеина у больных ММ, включенных в исследование.

Стадия заболевания по системе ISS в момент диагностики была расценена как I - у 49 больных, II - у 50 больных, III - у 48 больных. Миеломная нефропатия в дебюте заболевания была констатирована у 35 (20%) больных [18]. Костные плазмоцитомы определялись у 52 (35%) больных. Цитогенетическое исследование, выполненное 43 больным, выявило высокий цитогенетический риск у 27 и стандартный риск - у 16 больных (IMWG, 2016) [137]. Подробная характеристика больных, включенных в исследование представлена в таблице 3.

Всем больным проводилась индукционная терапия с включением бортезомиба, иммуномодулирующие препараты применялись в 21 случае. Количество индукционных курсов составляло от 4 до 14 (медиана 8).

Затем выполнялась мобилизация и сбор стволовых гемопоэтических клеток крови. Схемы, используемые для мобилизации СКК, были различны. В 131 случае применялся циклофосфан в дозе 4 г/м^2 и Г-КСФ 5 мкг/кг/сут, у 14 больных с почечной недостаточностью использовался только Г-КСФ в дозе 10 мкг/кг/сутки, 2 больным в связи с недостаточным противоопухолевым ответом проводился курс DHAP с последующим введением Г-КСФ в дозе 5-10 мкг/кг/сут.

В условиях высокодозного мелфалана (140-200 мг/м^2) выполняли однократную (n=109) или тандемную (n=38) ауто-ТГСК. С целью углубления противоопухолевого ответа 12 больным после ауто-ТГСК проводили консолидирующую терапию 2 курсами RVd (леналидомид+бортезомиб+дексаметазон). На 100-й день после ауто-ТГСК проводили оценку противоопухолевого ответа согласно рекомендациям IMWG, 2014.

Таблица 3. Характеристика больных, включенных в исследование.

Параметры	
Число больных	**147**
Возраст (лет), медиана и разброс значений	**56 (24-66)**
Пол (мужчины/женщины)	**55/92**
Стадия ISS: I /II /III	**49/ 50/ 48**
Цитогенетический риск - Стандартный - Высокий	**43** **16** **27**
Индукционная терапия - Бортезомиб-содержащие схемы - Леналидомид-содержащие схемы	 **147 (100%)** **21 (14%)**
- 1 ауто-ТГСК - 2 ауто-ТГСК	**109** **38**

122 больных, достигших ПР заболевания на 100-й день после ауто-ТГСК, были включены в проспективные рандомизированные исследования по оценке эффективности поддерживающей терапии бортезомибом или леналидомидом.

Подкожное введение бортезомиба в дозе 1,3 мг/м^2 каждые 2 недели в течение одного года осуществлялось 34 больным, леналидомид 15 мг в сутки с 1 по 21 дни 28-дневного курса в течение одного года получали 37 больных, наблюдение без поддерживающей терапии проводилось за 51 больным.

Дизайн исследования, представленный на рисунке 2, демонстрирует основные этапы проспективного исследования.

Иммунофенотипирование клеток костного мозга проводилось всем больным после завершения индукции ремиссии, перед и на 100-й день после ауто-ТГСК.

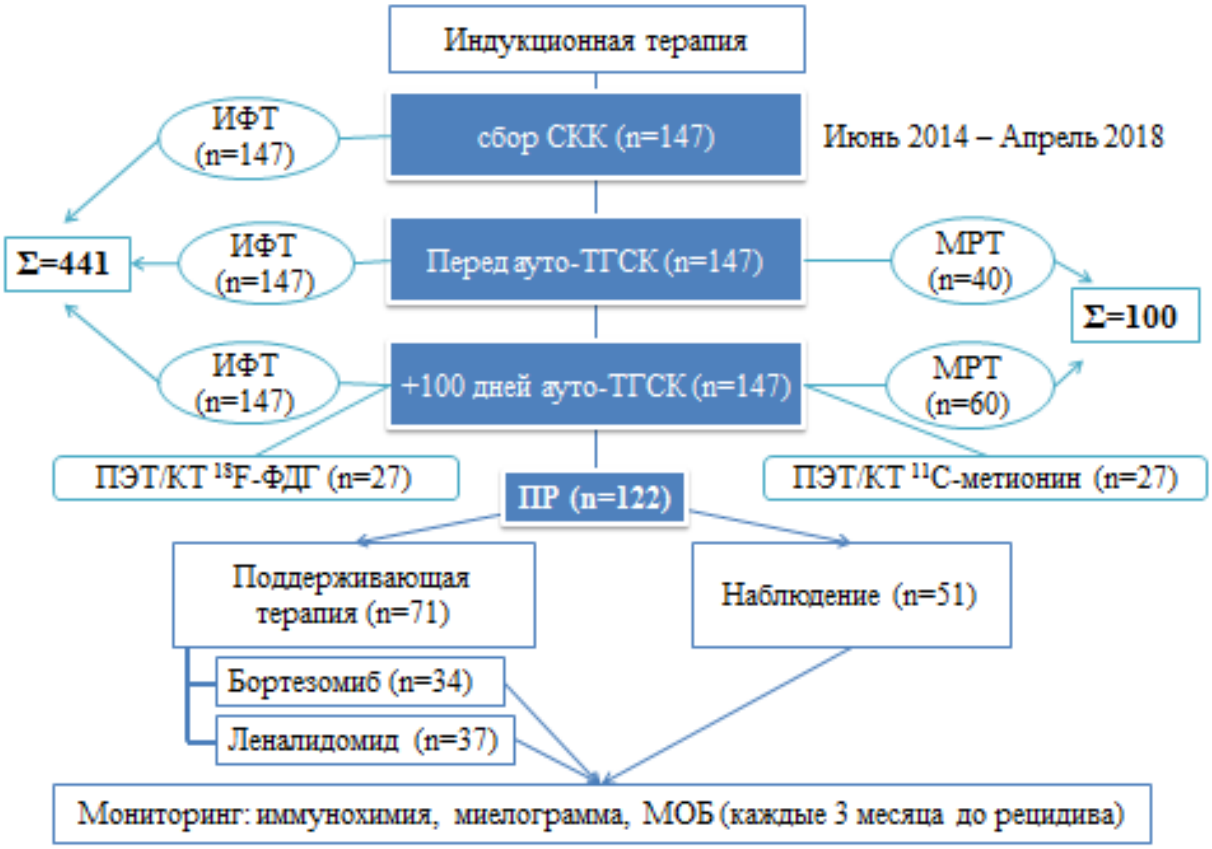

Рисунок 2. Дизайн проспективного исследования.

Магнитно-резонансная томография костного мозга выполнена 40 больным до ауто-ТГСК и в 60 случаях на 100-й день после высокодозной химиотерапии с трансплантацией аутологичных стволовых клеток крови.

ПЭТ/КТ с использованием ^{18}F-ФДГ и ^{11}C-метионина выполнена 27 больным ММ на 100-й день после ауто-ТГСК.

Мониторинг противоопухолевого ответа, включающий иммунохимический анализ сыворотки крови и мочи, цитологическое исследование костного мозга и иммунофенотипирование клеток костного мозга, проводился каждые три месяца после выполнения ауто-ТГСК до развития рецидива заболевания.

2.2. Методы исследования

Иммунофенотипирование клеток костного мозга проводили в лаборатории иммунофенотипирования клеток крови и костного мозга ФГБУ «НМИЦ Гематологии» Минздрава России (зав. лаб., к.м.н. Гальцева И.В.).

Исследование костного мозга методом магнитно-резонансной томографии выполняли в отделении МРТ и УЗИ ФГБУ «НМИЦ Гематологии» Минздрава России (зав. отд. к.м.н. Яцык Г.А.).

Позитронно-эмиссионную томографию, совмещенную с компьютерной томографией, осуществляли в ПЭТ-центре ФГБУ «Национальный медицинский исследовательский центр сердечно-сосудистой хирургии им. А.Н. Бакулева» Минздрава России (старший научный сотрудник центра д.м.н. Мухортова О.В.).

2.2.1. Иммунофенотипирование клеток костного мозга

В соответствии с задачами исследования 147 больным проведено иммунофенотипирование клеток костного мозга на различных этапах терапии, в том числе перед мобилизацией и сбором СКК, перед выполнением ауто-ТГСК и на 100-й день после высокодозной химиотерапии с ауто-ТГСК.

В случае достижения ПР заболевания иммунофенотипирование клеток костного мозга с целью определения минимальной остаточной популяции опухолевых клеток проводилось каждые 3 месяца до развития рецидива заболевания.

Исследование выполняли на проточном цитометре FACS Canto II, Beckton Dikinson. Материалом служили образцы костного мозга больных ММ. Использовали панель моноклональных антител к следующим антигенам: CD38, CD138, CD45, CD56, CD27, CD19.

Подробная характеристика моноклональных антител представлена в таблице 4.

Лизис клеток осуществляли с использованием лизирующего раствора EasyLyse. Далее клетки осаждались центрифугированием и отмывались в фосфатном буфере. Затем клетки костного мозга (не менее 2×10^6 мононуклеаров) были инкубированы при комнатной температуре в течение 30 минут в темноте с указанными моноклональными антителами.

Цитометрический анализ включал два этапа – выделение популяции плазматических клеток и оценка экспрессии антигенов с целью детекции аберрантной популяции.

На первом этапе гейтирования плазматических клеток проводилось исключение дублированных клеток, дебриса и нелизированных эритроцитов на диаграмме линейных шкал бокового (SSC) и прямого (FSC) светорассеяния. Затем на диаграмме CD138 против CD38 выделялись все CD138+/CD38+ события. На диаграмме линейных шкал бокового и прямого

светорассеяния исключались клетки с показателями, соответствующими моноцитам и лимфоцитам.

Таблица 4. Характеристики используемых моноклональных антител

Препараты мкАТ	CD принадлежность	Флюорохром	Производитель
Anti-CD138	CD138	PE	BD
Anti-CD38	CD38	FITC	BD
Anti-CD45	CD45	APC-Cy7	BD
Anti-CD56	CD56	PE-Cy7	BD
Anti-CD27	CD27	APC	BD
Anti-CD19	CD19	PerCP-Cy5.5	BD

В последующем проводился анализ экспрессии антител. Профиль аномальной экспрессии устанавливался при отсутствии экспрессии CD19, CD45, CD27, высокой плотности экспрессии CD 56. Характеристика экспрессии моноклональных антител в норме и патологии представлена в таблице 5.

МОБ-негативный статус устанавливали в случае обнаружения менее 20 клональных плазматических клеток в 2 000 000 просчитанных событий (<0,001%, предел обнаружения 10^{-5}).

Таблица 5. Профиль экспрессии моноклональных антител в норме и патологии

Антиген	Экспрессия на нормальных плазматических клетках	Аномальный профиль экспрессии	Частота аномальной экспрессии при ММ
CD19	Положительная (>70%)	Отрицательная	95%
CD56	Отрицательная (<15%)	Положительная	75%
CD117	Отрицательная (0%)	Положительная	30%
CD20	Отрицательная (0%)	Положительная	30%
CD28	Отрицательная (<15%)	Положительная	15-45%
CD27	положительная (100%)	Слабая или отрицательная	40-50%
CD81	Положительная (100%)		Нет данных

2.2.2. Методика магнитно-резонансной томографии костного мозга

Для определения изменений МР-изображений костного мозга после ауто-ТГСК 40 больным было выполнено МРТ костного мозга до и на 100-й день после трансплантации. Еще 20 больным МРТ-исследование выполнялось только на 100-й день после ауто-ТГСК для определения прогностического влияния выявленных на МР-томограммах поражений костного мозга.

Исследование костного мозга проводили на МРТ томографе GE Signa Profile, с использованием катушек Body Flex Coil Medium или Body Flex II Coil Large без введения контрастного препарата. В протокол сканирования позвоночника были включены следующие импульсные последовательности (ИП): T2FSE (TR=2500, TE=105, FOV=25x25), T1SE (TR=500, TE=18, FOV=25x25), Myelo (TR=1545, TE=1387, FOV=35x35), T2STIR (TR=5100, TE=34.4, FOV=32x32). Толщина среза 4,5 thk/1.0sp; 5.0mm. Исследования позвоночника проводились в сагиттальной и коронарной проекциях. При выявлении опухолевого компонента, распространяющегося в спинно-мозговой канал, выполнялась ИП T2FSE в аксиальной проекции (таблица 6).

Исследование костей таза проводилось в T2STIR коронарной (TR=4940, TE=30.3, FOV=40x40), T2FSE аксиальной (TR=5500, TE=107, FOV=40x40), T1FSE аксиальной (TR=1400, TE=23.6, FOV=40x40), T2STIR аксиальной (TR=5100, TE=27.8, FOV=40x40) проекциях (таблица 7).

Таблица 6. Характеристики импульсных последовательностей в протоколе МРТ позвоночника.

Параметры исследования	Технические характеристики импульсных последовательностей			
	T2FSE	T1SE	T2STIR	Myelo
Толщина среза, мм	4.5	4,5	5,0	60
Проекции	сагиттальная, аксиальная	коронарная	сагиттальная, коронарная	сагиттальная
Время повторения (TR / repetition time), мс	2500	500	5100	1545
Время эхо (TE / Echo time), мс	105; 118	18	34,4	1387
Поле обзора (FOV / Field of view), см	25x25; 51x51	25x25	32x32	35x35

Таблица 7. Характеристика импульсных последовательностей в протоколе МРТ костей таза.

Параметры исследования	Технические характеристики импульсных последовательностей		
	T2FSE	T1FSE	T2STIR
Толщина среза, мм	5.0thk/1.0sp	6.0thk/1.0sp	6.0thk/1.0sp
Проекции	аксиальная	аксиальная	коронарная, аксиальная
Время повторения (TR / repetition time), мс	5500	1400	5100
Время эхо (TE / Echo time), мс	107	23,6	30,3; 27.8
Поле обзора (FOV / Field of view), см	40x40	40x40	40x40

Для анализа МР-изображений использовали программу «ЛИНС МАХАОН. Рабочая станция врача. Версия 3.3». На МР-томограммах определяли характер поражения и проводили подсчет очагов инфильтрации костного мозга до и после ауто-ТГСК. Очагом инфильтрации костного мозга считали очаг измененного МР-сигнала, гиперинтенсивный на T2FSE и T2STIR, гипоинтенсивный на T1SE, размером ≥ 5 мм. Во внимание принимали также диффузную инфильтрацию костного мозга, как средней (гиперинтенсивный МР-сигнала в Т1ВИ по отношению к межпозвоночному диску (м/п) диску), так и высокой степени выраженности (изоинтенсивный МР-сигнал в Т1ВИ по отношению к м/п диску).

Для определения суммарного объема поражения костного мозга проводился подсчет опухолевой массы по данным МРТ по следующей методике: выявленные очаги и участки инфильтрации костного мозга с учетом интервалов интенсивности сигналов были маркированы с помощью инструмента Regions of interests (ROI) и сегментированы в режиме трехмерной реконструкции. Затем выделяли выявленные изменения костного мозга от общего объема маркированных областей под контролем исходного изображения. После завершения процесса выделения всех очагов и участков инфильтрации рассчитывали общую величину измененного МР сигнала для каждого больного, что расценивалось как общий объем опухолевой массы.

2.2.3. Методика позитронно-эмиссионной томографии, совмещенной с компьютерной томографией

На 100-й день после ауто-ТГСК 27 больным проведена ПЭТ/КТ с ^{18}F-ФДГ и ^{11}C-метионином для сравнения диагностических возможностей обнаружения метаболически активной опухолевой ткани при использовании двух радиофармпрепаратов.

Исследования выполнялись на гибридной системе ПЭТ/КТ «Biograph-64» True Point фирмы Siemens. ПЭТ/КТ проводили натощак, не ранее чем через 6 – 8 ч после последнего приема пищи.

Первоначально выполняли ПЭТ/КТ с ^{11}C-метионином: сканирование начиналось через 30 мин после внутривенного введения ^{11}C-метионина (400 – 420 МБк). Через 2 часа после первого сканирования начинали исследование с ^{18}F-ФДГ: в течение 1 часа на фоне мышечной релаксации проводился пероральный прием рентгеноконтрастного вещества (1000 мл 3% тразографа) или водная нагрузка (1000 мл воды), затем внутривенно вводили ^{18}F-ФДГ (180 – 200 МБк). Перед введением ^{18}F-ФДГ у всех больных определяли уровень глюкозы в крови – в анализируемой группе максимальное значение глюкозы крови не превышало 6,8 ммоль/л. Второе ПЭТ/КТ сканирование начинали через 90 минут после введения ^{18}F-ФДГ.

ПЭТ/КТ с каждым препаратом проводилось по стандартному протоколу в режиме обследования «всего тела» (от макушки до верхней трети бедра). После выполнения топограммы осуществляли КТ-сканирование (170 мА, 120 кВ, FOV 700 мм, с толщиной среза 5,0 мм). Следующим этапом в этом же положении пациента начиналось ПЭТ-сканирование. Сканирование проводилось в статическом 3D режиме, состояло из записанных в стандартной последовательности 3-х минутных сканов для каждого положения диагностического стола. Коррекция аттенуации ПЭТ-данных (коррекции эмиссионных данных на поглощение и рассеивание излучения окружающими тканями) осуществлялась по данным КТ. В автоматическом стандартном режиме проводилось совмещение (фузионирование) реконструированных ПЭТ и КТ данных.

Средняя лучевая нагрузка на пациента при выполнении двух ПЭТ/КТ сканирований составила 18,7 ± 2,8 мЗв.

Полученные изображения оценивали визуально и полуколичественно. Визуальный анализ проводили по виртуальному трехмерному ПЭТ-изображению, а также в трех проекциях по всем трем типам изображений (КТ, ПЭТ и фузионированному). По КТ-составляющей изображения определяли расположение, количество и размеры очагов деструкции в скелете. По ПЭТ-составляющей выявляли очаги повышенного накопления препарата (очаги гиперметаболизма), не связанные с его физиологическим распределением – подобные очаги

расценивались как патологические. В патологическом очаге по каждому из препаратов в автоматическом режиме рассчитывалось максимальное стандартизированное значение накопления – SUVmax.

Затем проводили сопоставление КТ и ПЭТ данных по каждому из препаратов (^{11}C-метионину и ^{18}F-ФДГ).

Были выявлены следующие типы очагов: 1) КТ-негативные и ПЭТ-негативные; 2) КТ-позитивные и ПЭТ-негативные; 3) КТ-позитивные и ПЭТ-позитивные; 4) КТ-негативные и ПЭТ-позитивные. Первый и второй тип очагов расценивался как полный метаболический ответ на лечение, третий и четвертый типы – как наличие остаточной опухолевой активности. Во внимание принималась и диффузное накопление радиофармпрепаратов.

Внутрикостная плазмоцитома определялась в случае выявления гиперметаболических областей поражения, которые по данным КТ-исследования были связаны с костной структурой [3, 20].

2.2.4. Другие методы исследования

Подсчет гемограмм и миелограмм, выполнение биохимических анализов крови, а также иммунохимического исследования сыворотки и мочи при помощи методов электрофореза и иммунофиксации проводились в централизованной клинико-диагностической лаборатории (зав. ЦКДЛ, к.м.н. Двирнык В.Н.).

Цитогенетическое исследование клеток костного мозга проводилось в научно-клинической лаборатории кариологии (зав. лабораторией, к.м.н. Обухова Т.Н.). Наряду со стандартным цитогенетическим, выполнялось исследование методом FISH с использованием различных молекулярных зондов.

Гистологическое исследование костного мозга проводилось в патологоанатомическом отделении (зав. отделением, д.б.н. Ковригина А.М.).

Оценка состояния костной ткани в дебюте заболевания осуществлялась при помощи низкодозовой компьютерной томографии всего тела в отделении рентгенологии и компьютерной томографии (зав. отделением, к.м.н. Костина И.Э.)

2.2.5 Статистический анализ

Количественные значения были выражены как среднее ± стандартное отклонение или медиана. Сравнение соответствующих метрических измерений проводилось с использованием критерия Стьюдента. Для сравнения частотных данных между независимыми группами

использовался точный критерий Фишера или ХИ квадрат. Вероятность выживаемости больных определяли методом Каплана-Мейера (с использованием логрангового критерия). Кокс-регрессионный анализ (с оценкой отношения рисков, HR) проводили для определения зависимости риска рецидива от клинико-лабораторных параметров. Расчёты проводили в статистическом пакете Statistica 10.

Результаты и обсуждение

Глава 3. Исследование минимальной остаточной болезни методом иммунофенотипирования

Эффективность противоопухолевого лечения больных определялась согласно критериям международной рабочей группы по изучению ММ. После индукционной терапии 63 (43%) больных достигли ОХЧР, 42 (29%) – ПР, 9 (5%) – сПР. Противоопухолевый ответ, определяемый на различных этапах терапии, представлен на рисунке 3. На 100-й день после ауто-ТГСК у половины больных (73/49%) была документирована сПР, в 49 (34%) случаях – ПР, ОХЧР – у 19 (13%) и ЧР – у 6 (4%) больных.

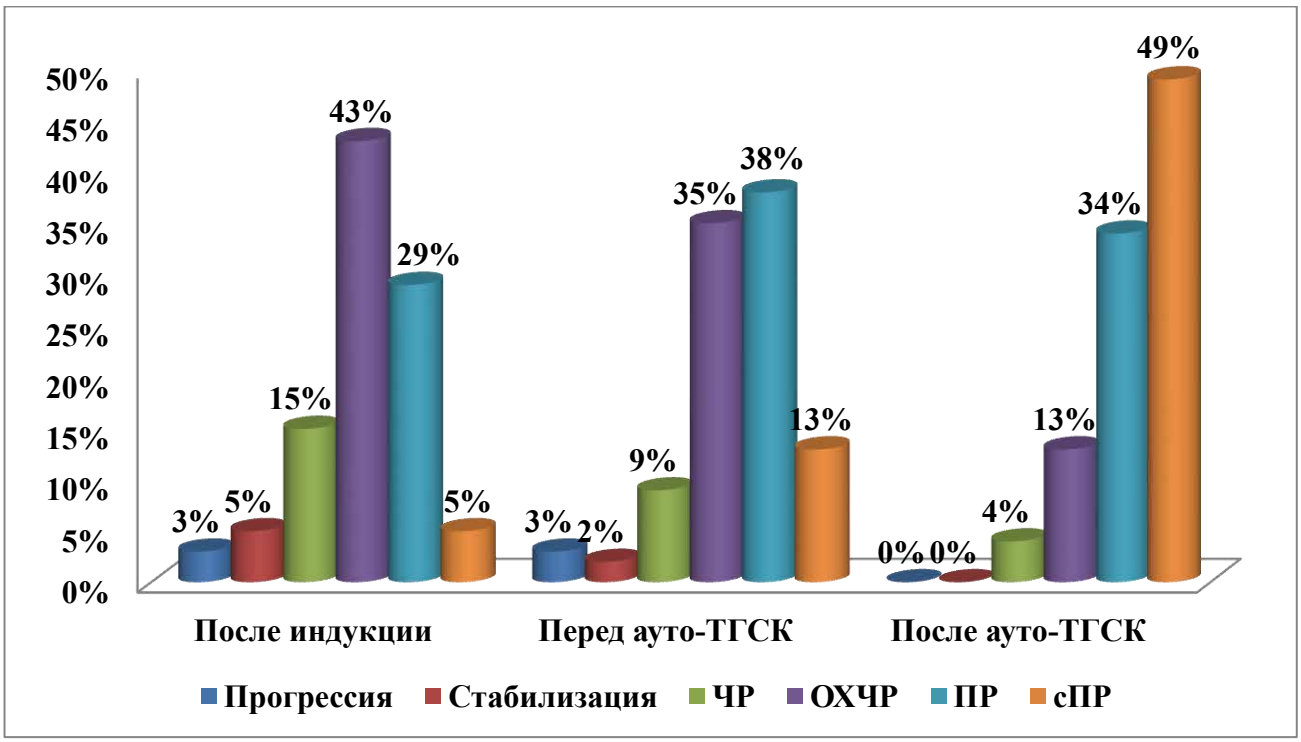

Рисунок 3. Частота противоопухолевого ответа у больных ММ на различных этапах терапии.

В настоящей главе представлены результаты исследования МОБ методом 6-ти цветной проточной цитометрии у 122 больных ММ с подтвержденной ПР на 100-й день после ауто-ТГСК. Изучены показатели выживаемости без прогрессии больных ММ в зависимости от наличия или отсутствия аберрантных плазматических клеток в костном мозге, от их количества в случае выявляемой МОБ, а также от проводимой поддерживающей терапии бортезомибом и/или леналидомидом.

3.1. Показатели выживаемости больных ММ, достигших ПР после ауто-ТГСК

Среди 122 больных, достигших ПР заболевания после ауто-ТГСК, рецидив был констатирован в 41 случае через 6-39 месяцев (медиана 15) после ауто-ТГСК. При этом 4-летняя ВБП, представленная на рисунке 4, для всей группы больных составила 45% (медиана 33 месяца).

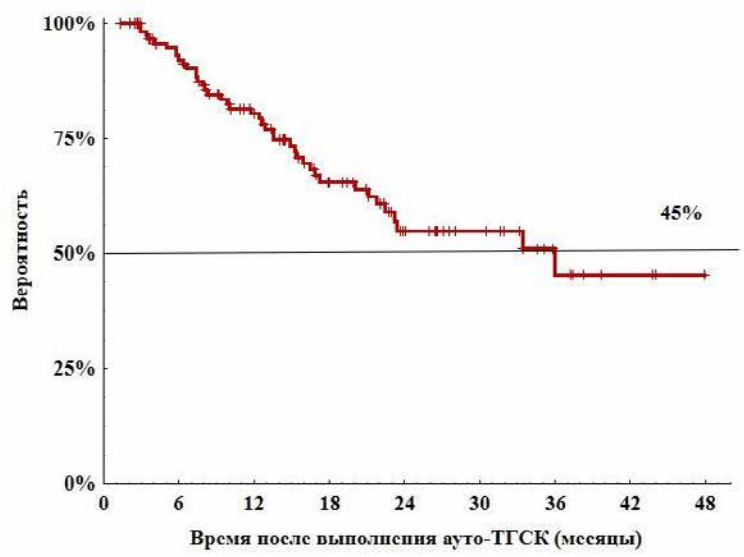

Рисунок 4. Выживаемость без прогрессии больных ММ, достигших ПР после ауто-ТГСК.

В ходе исследования были зарегистрированы 11 смертей через 9-38 месяцев (медиана 22) после ауто-ТГСК, в 9 случаях от рефрактерного рецидива и в 2 случаях от причин не связанных с прогрессией заболевания (аденокарцинома печени и ХОБЛ).

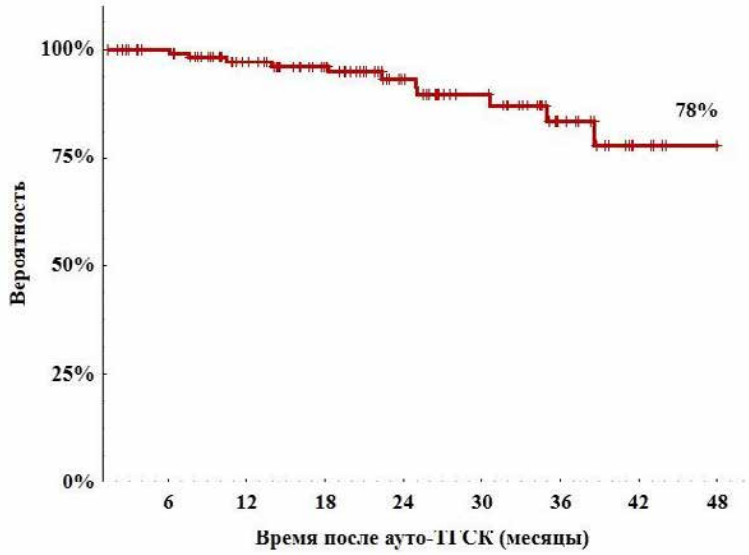

Рисунок 5. Общая выживаемость больных ММ, достигших ПР после ауто-ТГСК.

Показатель 4-летней ОВ больных, включенных в исследование, составил 78% (медиана не достигнута) (рисунок 5).

3.2. Частота достижения МОБ-негативности после ауто-ТГСК у больных, достигших ПР

Среди 122 больных ММ, достигших после ауто-ТГСК ПР заболевания, иммунофенотипирование клеток костного мозга выявило менее 0,001% аберрантных плазматических клеток в 73 (60%) случаях, что было расценено как МОБ-негативность. У 49 (40%) больных на 100-й день после ауто-ТГСК количество аберрантных плазматических клеток в костном мозге составило от 0,001% до 0,23%, что свидетельствовало о наличии МОБ.

Среди МОБ-негативных больных в 18 (25%) случаях были выявлены рецидивы заболевания в сроки от 6 до 26 месяцев (медиана 15)после ауто-ТГСК. Среди МОБ-позитивных больных документировано 23 (47%) рецидива в сроки от 7 до 37 месяцев (медиана 13) после ауто-ТГСК. Таким образом, в случае обнаружения МОБ на 100-й день после ауто-ТГСК вероятность рецидива увеличивалась в среднем в 2 раза по сравнению с таковой в группе МОБ-негативных больных.

3.3. Влияние минимальной остаточной болезни на показатели выживаемости без прогрессии больных ММ после ауто-ТГСК

На рисунке 6 представлены кривые ВБП больных ММ, достигших ПР после ауто-ТГСК, в зависимости от наличия МОБ, детектируемой методом иммунофенотипирования. При количестве аберрантных плазматических клеток в костном мозге менее 0,001% 4-летняя ВБП была достоверно выше и составила 62% против 30% в группе больных с количеством аберрантных плазматических клеток, превышающем 0,001% ($p<0,05$). Медиана ВБП в группе больных с МОБ-негативным статусом не достигнута в течение 42 месяцев, в то время как у больных с МОБ-позитивным статусом медиана ВБП составила 23 месяца.

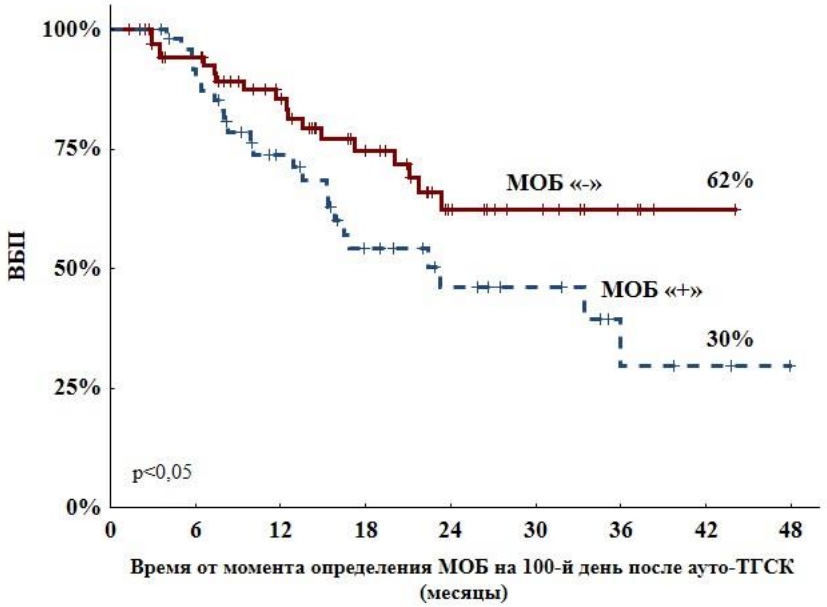

Рисунок 6. Выживаемость без прогрессии больных ММ в зависимости от наличия МОБ, определенной методом иммунофенотипирования на 100-й день после ауто-ТГСК.

Таким образом, выявление МОБ-позитивности на 100-й день после ауто-ТГСК может рассматриваться независимым прогностическим фактором, ухудшающим показатели ВБП.

Далее нами был проведен анализ ВБП в зависимости от количества МОБ, детектируемой на 100-й день после ауто-ТГСК. Среди 49 больных с МОБ-позитивным статусом после ауто-ТГСК у 18 (37%) количество аберрантных плазматических клеток в костном мозге составляло менее 0,01%, у 27 (55%) - от 0,01% до 0,05% и в 4 (8%) случаях - более 0,05%.

Достоверно лучшие показатели ВБП были отмечены в группе больных с наименьшим количеством аберрантных плазматических клеток (<0,01%).

На рисунке 7 представлены кривые ВБП в зависимости от количества аберрантных плазматических клеток, выявленных методом иммунофенотипирования костного мозга. Медиана ВБП в группе больных с наименьшими значениями МОБ (<0,01% аберрантных плазматических клеток) не достигнута при сроке наблюдения 48 месяцев. Медиана ВБП в группе больных с количеством аберрантных плазматических клеток от 0,01% до 0,05% составила 23 месяца против 8 месяцев в группе больных с содержанием аберрантных плазматических клеток в костном мозге более 0,05%.

Таким образом, количественные показатели МОБ, определяемые на 100-й день после ауто-ТГСК, оказались достоверными прогностическими факторами, отрицательно влияющими на ВБП.

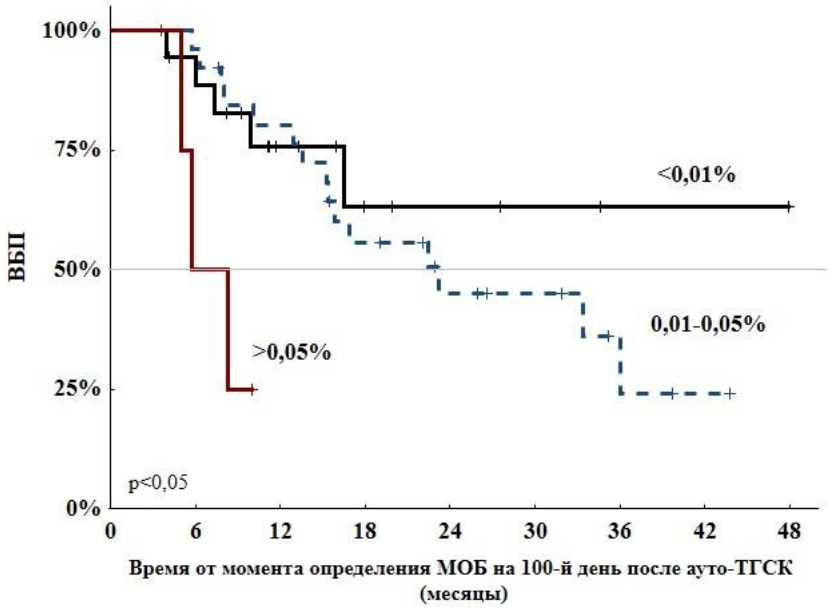

Рисунок 7. Выживаемость без прогрессии больных ММ после ауто-ТГСК в зависимости от количества аберрантных плазматических клеток в костном мозге.

В соответствии с национальными и международными клиническими рекомендациями по лечению миеломы иммунохимический рецидив заболевания после ауто-ТГСК не является

показанием к немедленному началу противоопухолевой терапии у больных ММ. В ряде случаев следовое количество секреции парапротеина может сохраняться в течение нескольких лет без клинических проявлений заболевания. Иными словами, симптоматическая миелома в результате лечения может быть переведена в состояние «тлеющей» миеломы.

В связи с этим, нами проведен анализ вероятности выживаемости без клинических проявлений заболевания в зависимости от наличия МОБ на 100-й день после ауто-ТГСК. Клинические признаки рецидива заболевания, потребовавшие назначения следующей линии противоопухолевой терапии, были документированы у 28 больных в сроки от 8 до 28 месяцев после ауто-ТГСК. При этом 12 из них на 100-й день после ауто-ТГСК были МОБ-негативны, а у 16 - после трансплантации определялась МОБ.

На рисунке 8 представлена вероятность выживаемости без клинических проявлений заболевания в зависимости от наличия МОБ на 100-й день после ауто-ТГСК.

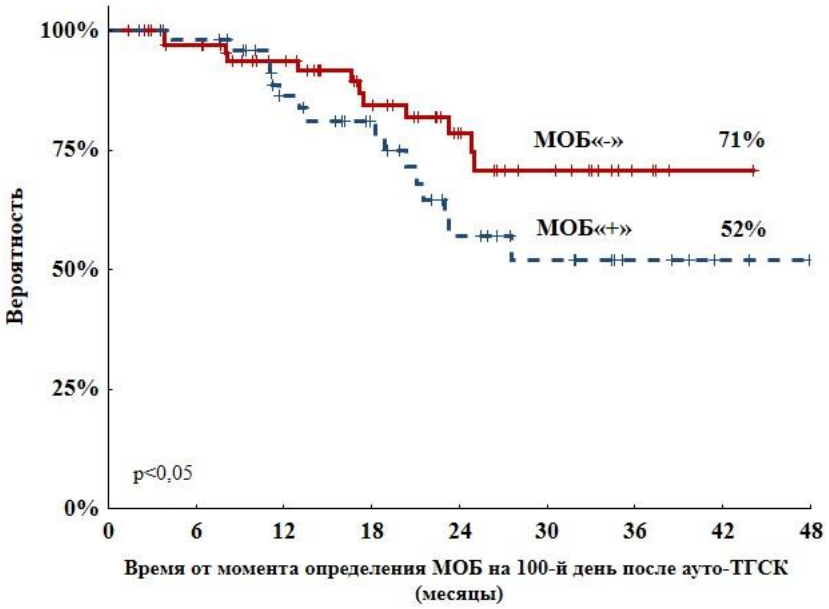

Рисунок 8. Вероятность выживаемости без клинических проявлений заболевания в зависимости от наличия МОБ, определенной методом иммунофенотипирования на 100-й день после ауто-ТГСК.

В группе больных с МОБ-негативным статусом после ауто-ТГСК в 71% случаев не потребовалось назначения противоопухолевой терапии в течение 3,5 лет против 52% случаев в группе больных с МОБ-позитивным статусом ($p<0,05$).

Таким образом, отсутствие аберрантных плазматических клеток в костном мозге на 100-й день после ауто-ТГСК значимо увеличивает время до начала следующей линии терапии, по сравнению с больными у которых МОБ выявлялась на 100-й день после ауто-ТГСК.

Далее нами проведен анализ вероятности начала следующей линии терапии у больных, включенных в исследование, в зависимости от количества выявленных аберрантных плазматических клеток в костном мозге на 100-й день после ауто-ТГСК. Среди 49 больных с наличием МОБ в костном мозге на 100-й день после ауто-ТГСК в количестве более 0,001% следующая линия терапии в связи с развитием клинического рецидива заболевания была начата 16 больным ММ через 7-31 месяц (медиана 19) после выполнения ауто-ТГСК.

Сравнение показателей выживаемости больных в зависимости от количества выявленных методом иммунофенотипирования аберрантных плазматических клеток на 100-й день после ауто-ТГСК представлено в таблице 8.

Таблица 8. Показатели выживаемости больных ММ в зависимости от количества аберрантных плазматических клеток, выявленных на 100-й день после ауто-ТГСК.

Показатели выживаемости	Количество аберрантных плазматических клеток в костном мозге на +100-й день ауто-ТГСК			Достоверность (значение p)
	<0,01% (n=18)	от 0,01 до 0,1% (n=27)	>0,1% (n=4)	
Иммунохимический рецидив	5 (28%)	15 (56%)	3 (75%)	p<0,05
Медиана ВБП (месяцы)	Не достигнута в течение 48 мес.	23	8	p<0,05
Клинический рецидив	2 (11%)	11 (40%)	3 (75%)	p<0,05
Вероятность начала следующей линии терапии в течение 3-х лет	20%	50%	100%	p<0,05

Следующая линия терапии была начата 2 (11%) из 18 больных, у которых на 100-й день после ауто-ТГСК выявлялись аберрантные плазматические клетки в количестве, не превышающем 0,01%.

При выявлении от 0,01 до 0,1% плазматических клеток с аберрантным иммунофенотипом назначение следующей линии противоопухолевого лечения отмечено в 11 (40%) случаях и в 3 (75%) случаях при определении более чем 0,1% плазматических клеток с аберрантным иммунофенотипом в костном мозге на 100-й день после ауто-ТГСК.

Кумулятивная вероятность назначения следующей линии терапии в зависимости от количества аберрантных плазматических клеток в костном мозге на 100-й день после ауто-ТГСК представлена на рисунке 9.

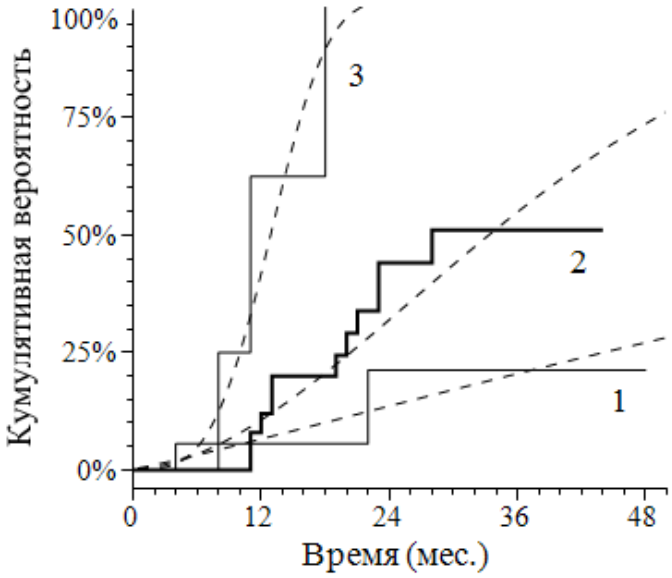

Рисунок 9. Кумулятивная вероятность начала следующей линии терапии в зависимости от количества аберрантных плазматических клеток, выявленных на 100-й день после ауто-ТГСК (1- менее 0,01% аберрантных плазматических клеток, 2 - от 0,01% до 0,1% аберрантных плазматических клеток, 3- более 0,1% аберрантных плазматических клеток).

Так, при выявлении аберрантных плазматических клеток в количестве менее 0,01% вероятность начала следующей линии терапии в течение 3-х лет составила 20%, при определении от 0,01% до 0,1% – 50% и в случае обнаружения аберрантных плазматических клеток более чем 0,1% – 100%. Полученные значения попарно статистически значимо различны ($p<0,05$, лог-ранговый критерий).

Таким образом, вероятность начала следующей линии терапии при выявлении от 0,01 до 0,1% плазматических клеток с аберрантным иммунофенотипом на 100-й день после ауто-ТГСК в 2,5 раз выше, чем при выявлении МОБ в количестве не превышающем 0,01% .

Результаты количественной оценки минимальной остаточной болезни у больных ММ после ауто-ТГСК представляются важными как с клинической, так и биологической точки зрения. Клиницистам необходимо иметь в виду, что при наличии в костном мозге после ауто-ТГСК более 0,1% аберрантных плазматических клеток пациент нуждается не только в регулярном исследовании иммунохимических показателей, но и в тщательном расширенном обследовании для раннего выявления клинических проявлений заболевания. В то же время,

переход заболевания из фазы ПР в клинический рецидив в различные сроки, зависящие от количества МОБ, может рассматриваться как макет, отражающий скорость прогрессии опухоли.

3.4. Вероятность сохранения МОБ-негативного статуса, достигнутого у больных ММ после ауто-ТГСК

Для определения сроков сохранения МОБ-негативного статуса проанализированы результаты иммунофенотипирования 35 больных ММ, которые в течение 3,5 лет после ауто-ТГСК сохраняли ПР и находились под наблюдением без поддерживающей терапии. При этом иммунохимическое исследование и мониторинг МОБ выполняли каждые три месяца после ауто-ТГСК.

Вероятность сохранения МОБ-негативного статуса составила 60% в течение 3,5 лет после ауто-ТГСК. Утрата МОБ-негативного статуса констатирована у 12 (34%) из 35 больных на сроке от 6 до 16 месяцев (медиана 9) после ауто-ТГСК.

На рисунке 10 представлена вероятность сохранения МОБ-негативного статуса у больных, находившихся под наблюдением без поддерживающей терапии.

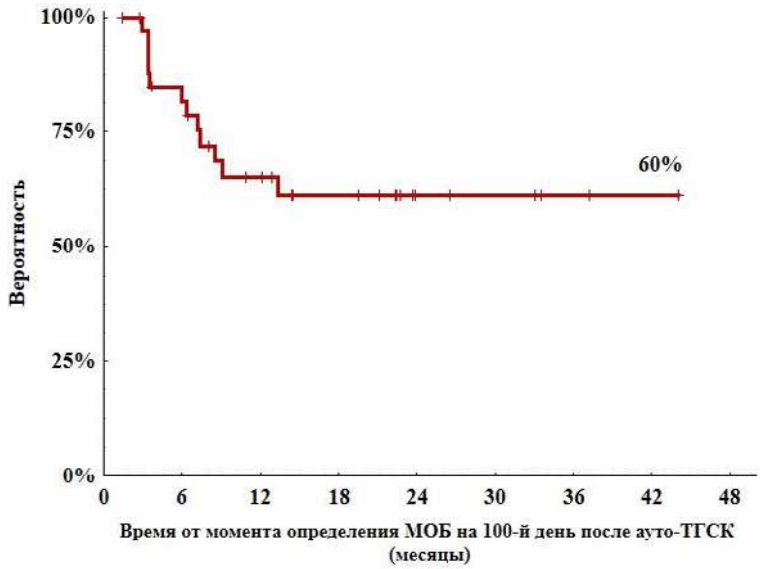

Рисунок 10. Вероятность сохранения МОБ-негативного статуса у больных ММ, находившихся под наблюдением без поддерживающей терапии после ауто-ТГСК.

Обращено внимание на тот факт, что появление аберрантной популяции плазматических клеток у подавляющего большинства больных происходило в первый год после ауто-ТГСК. При последующих мониторинговых визитах ни у одного больного не было определено появление МОБ при выполнении иммунофенотипирования клеток костного мозга и кривая вероятности сохранения МОБ-негативности «вышла на плато»

Выявленные показатели сохранения МОБ-негативного статуса у больных ММ после ауто-ТГСК свидетельствовали о благоприятном течении заболевания без проведения поддерживающей терапии. Таким образом, назначение обязательного дополнительного лечения после ауто-ТГСК всем больным с МОБ-негативным статусом остается дискутабельным.

Необходимо помнить, что назначение поддерживающей терапии связано не только с риском развития серьезных побочных явлений, но и может приводить к формированию рефрактерного клона опухолевых клеток.

Клинически важным фактором следует рассматривать сроки утраты МОБ-негативности. Поскольку практически все случаи появления аберрантных плазматических клеток в костном мозге были отмечены в течение первого года после ауто-ТГСК, именно эти сроки (первые 12 месяцев) могут быть определены в качестве продолжительности применения поддерживающей терапии.

3.5. Эффективность поддерживающей терапии после ауто-ТГСК у больных в ПР

Среди 122 больных ММ, достигших ПР после ауто-ТГСК, в 71 (58%) случае проводилась поддерживающая терапия бортезомибом или леналидомидом и 51 (42%) больному посттрансплантационного лечения не осуществлялось.

В группе больных с поддерживающей терапией было документировано 23 (34%) рецидива заболевания через 6-36 месяцев (медиана 17) после ауто-ТГСК.

При отсутствии посттрансплантационной терапии отмечено 18 (35%) рецидивов через 6-39 месяцев (медиана 12) после ауто-ТГСК.

На рисунке 11 представлены кривые ВБП в зависимости от наличия поддерживающей терапии у больных, достигших ПР после ауто-ТГСК. Достоверных отличий ВБП в зависимости от проведения посттрансплантационной терапии выявлено не было.

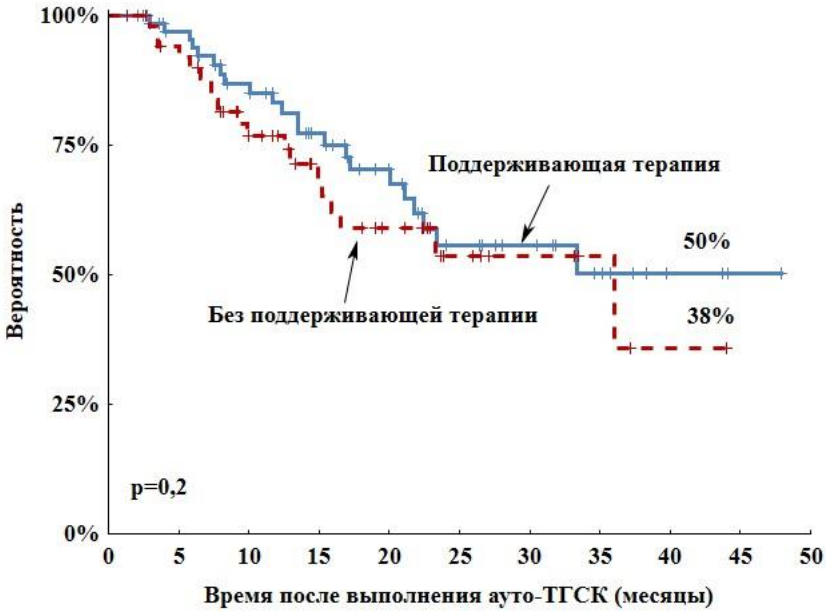

Рисунок 11. Выживаемость без прогрессии больных ММ в полной ремиссии после ауто-ТГСК в зависимости от проведения поддерживающего лечения.

Так, 4-летняя ВБП при наличии поддерживающей терапии составила 50% против 38% в группе больных без таковой (p=0,2).

В связи с этим нами был проведен детальный анализ показателей выживаемости больных, включенных в исследование, в зависимости от ряда прогностических факторов, включающих МОБ в костном мозге методом иммунофенотипирования.

3.5.1. Выживаемость без прогрессии больных ММ, находившихся под наблюдением без поддерживающей терапии после ауто-ТГСК

В 51 случае после ауто-ТГСК поддерживающей терапии не проводилось. При этом аберрантные плазматические клетки в костном мозге на 100-й день после ауто-ТГСК выявлялись у 16 (31%) больных, МОБ-негативность была определена в 35 (69%) случаях.

Нами был проведен анализ показателей выживаемости больных, не получавших поддерживающую терапию, в зависимости от МОБ, детектируемой на 100-й день после ауто-ТГСК.

Иммунохимический рецидив заболевания констатирован у 8 (23%) из группы МОБ-негативных больных и в 10 (63%) случаях в группе больных с МОБ-позитивным статусом. Риск рецидива заболевания был практически в 3 раза выше при выявлении МОБ на 100-й день после ауто-ТГСК.

Сравнение показателей ВБП у больных, не получавших поддерживающую терапию, в зависимости от наличия МОБ на 100-й день после ауто-ТГСК представлено на рисунке 12.

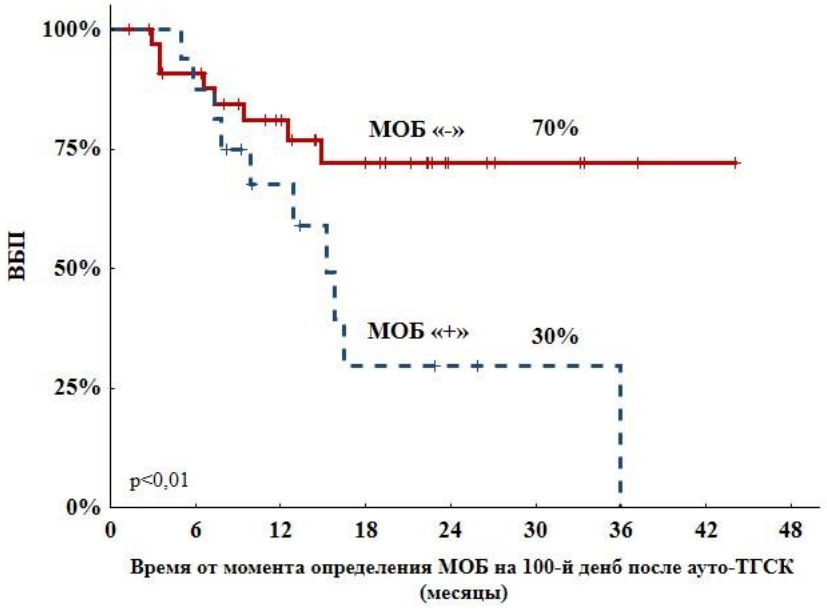

Рисунок 12. Выживаемость без прогрессии больных ММ, не получавших поддерживающую терапию, в зависимости от наличия МОБ на 100-й день после ауто-ТГСК.

3-летняя ВБП у больных с МОБ-негативным статусом была значимо выше, чем у больных с МОБ-позитивным статусом: 70% против 30% (log-rank test, $p<0.01$), т.е. наличие МОБ в 2 раза повышает вероятность развития рецидива заболевания. Медиана ВБП у больных с МОБ-негативным статусом не была достигнута при сроке наблюдения 45 месяцев, в то время как при наличии МОБ медиана ВБП составила 17 месяцев ($p<0.05$).

Кроме того, нами была определена вероятность выживаемости без клинических проявлений заболевания у больных, не получавших поддерживающую терапию, в зависимости от наличия МОБ на 100-й день после ауто-ТГСК (рисунок 13).

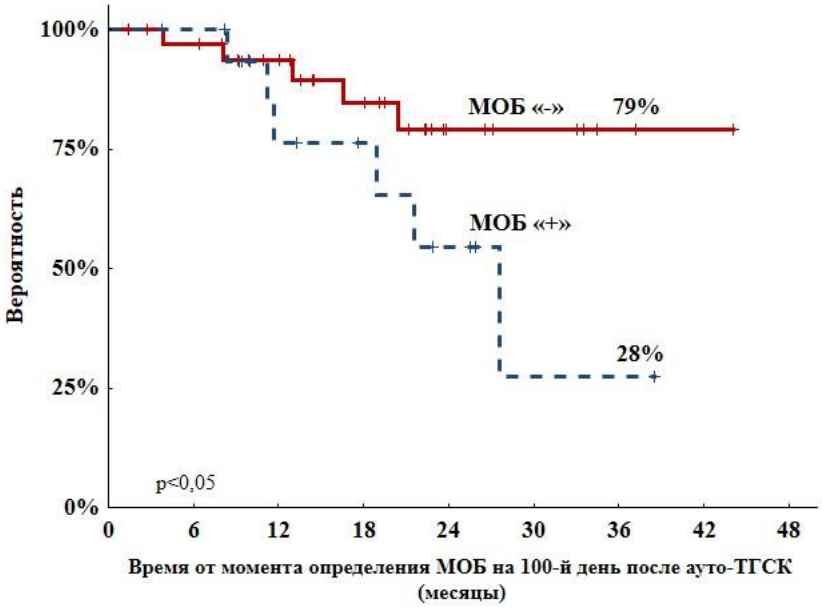

Рисунок 13. Вероятность выживаемости без клинических проявлений заболевания у больных ММ, не получавших поддерживающую терапию в зависимости от наличия МОБ.

В группе больных с МОБ-негативным статусом не потребовалось назначения противоопухолевой терапии в течение 3 лет 79% больных против 28% в группе больных с МОБ-позитивным статусом ($p<0.05$). За все время наблюдения 5-м (14%) из группы МОБ-негативных больных потребовалось назначение следующей линии терапии против 6 (38%) из группы МОБ позитивных больных.

Таким образом, анализ ВБП и вероятности выживаемости без клинических проявлений заболевания в группе больных, не получавших поддерживающую терапию, подтвердил благоприятное прогностическое значение достижения МОБ-негативности в результате ауто-ТГСК.

3.5.2. Эффективность поддерживающей терапии бортезомибом

Эффективность поддерживающей терапии бортезомибом была оценена в рамках проспективного рандомизированного исследования у 52 больных ММ, достигших ПР заболевания после ауто-ТГСК.

Через 100 дней после ауто-ТГСК МОБ-негативный статус методом иммунофенотипирования был подтвержден у 26 (50 %) больных и в 26 (50%) случаях результаты иммунофенотипирования свидетельствовали о наличии аберрантных плазматических клеток в костном мозге.

На проведение поддерживающей терапии бортезомибом в течение 1 года после ауто-ТГСК были рандомизированы 34 больных: у 15 из них иммунофенотипирование плазматических клеток костного мозга свидетельствовало об отсутствии МОБ и у 19 – был подтвержден МОБ–позитивный статус.

Наблюдение без дальнейшего лечения после ауто-ТГСК осуществлялось за 18 больными: в 11 случаях при МОБ-негативном статусе и в 7 - с наличием аберрантных плазматических клеток в костном мозге в количестве более 0,001%. Сравниваемые группы были сбалансированы по таким параметрам, как возраст и стадия ISS.

На момент анализа живы 43 больных, 21 (49%) из них в ПР продолжительностью от 26 до 48 месяцев (медиана 35) и у 22 больных был диагностирован рецидив через 6 – 39 месяцев (медиана 18) после ауто-ТГСК.

Четырехлетняя ВБП для всей группы больных ММ составила 39%, медиана - 32 месяца (рисунок 14).

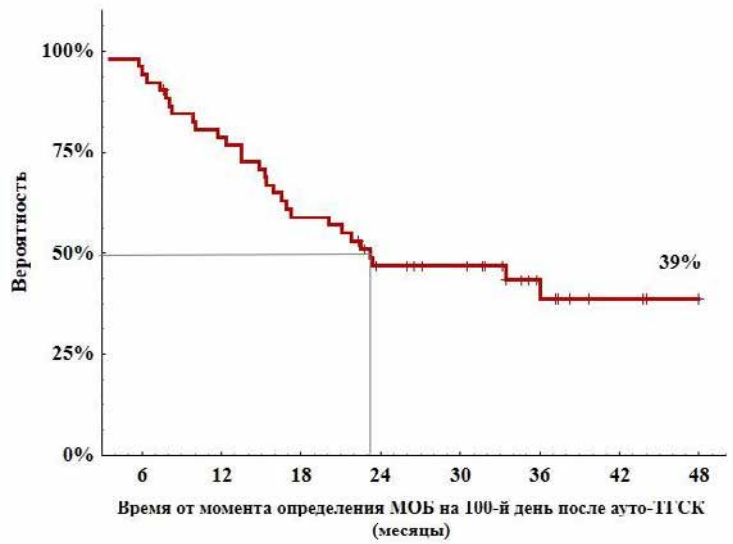

Рисунок 14. Выживаемость без прогрессии больных ММ после ауто-ТГСК.

Поддерживающая терапия бортезомибом была прервана у 7 (21%) из 34 больных: в 6 случаях по причине рецидива ММ и в 1 случае из-за развития нежелательных явлений на 3 месяце терапии.

Анализ показателей ВБП больных после ауто-ТГСК в зависимости от проведения им поддерживающей терапии показал, что 4-летняя ВБП больных, получавших (n=34) и не получавших (n=18) поддерживающую терапию бортезомибом, статистически значимо не отличалась (p=0,75), и равна 39% в обеих группах (рисунок 15).

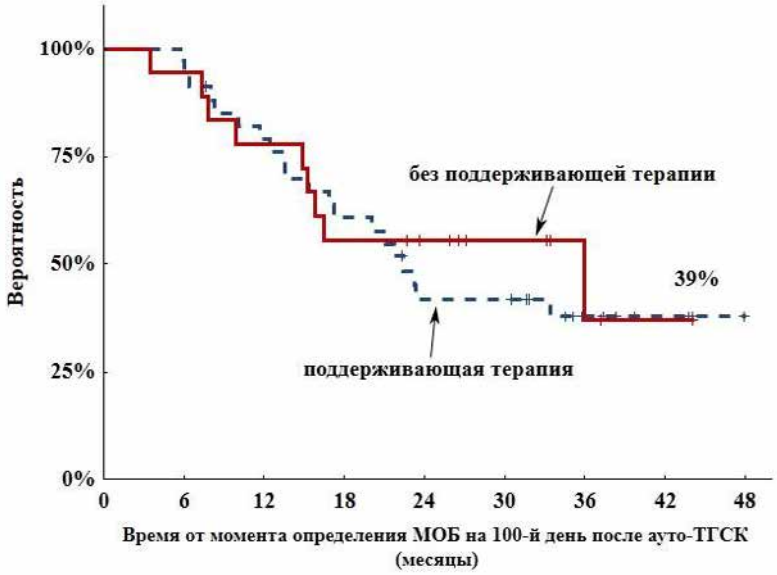

Рисунок 15. Выживаемость без прогрессии больных ММ после ауто-ТГСК в зависимости от проведения поддерживающей терапии бортезомибом (без учёта МОБ-статуса).

Далее нами был проведен анализ показателей ВБП больных ММ в зависимости от наличия МОБ на 100-й день после ауто-ТГСК.

Среди МОБ-негативных больных в 11 (42%) случаях были выявлены рецидивы в сроки от 6 до 23 месяцев (медиана 15). Среди МОБ-позитивных больных в 18 (69%) случаях отмечались рецидивы в сроки от 6 до 36 месяцев (медиана 14) после ауто-ТГСК. Таким образом, при обнаружении аберрантных плазматических клеток методом 6-ти цветной проточной цитометрии через 100 дней после ауто-ТГСК риск неблагоприятного события увеличивался в среднем в 1,6 раз в сравнении с группой МОБ-негативных больных.

Четырехлетняя ВБП в группе больных, у которых на 100-й день после ауто-ТГСК был детектирован МОБ-негативный статус статистически значимо (p=0,02) превышала ВБП в группе больных с МОБ-позитивным статусом: 58% против 23%. Наличие МОБ статистически значимо увеличивало риск развития рецидива. У больных с МОБ-негативным статусом медиана ВБП не была достигнута в течение 46 месяцев, в отличие от больных с МОБ-позитивным статусом, медиана ВБП которых составила 17 месяцев (рисунок 16).

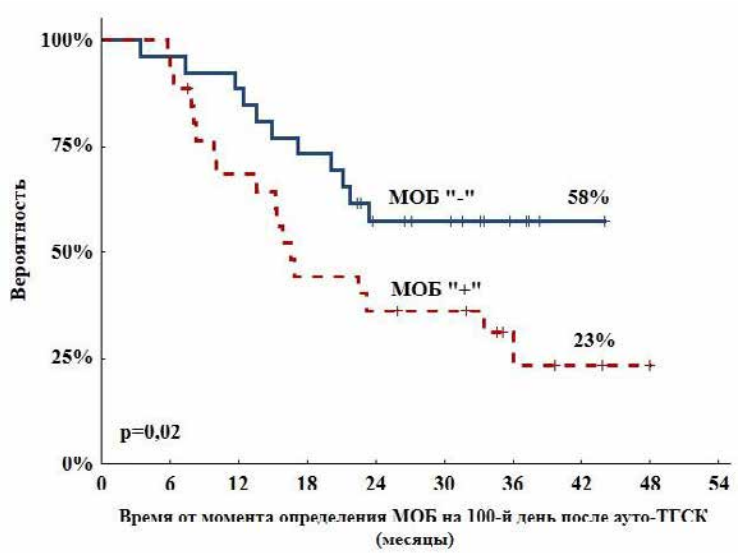

Рисунок 16. Выживаемость без прогрессии больных ММ после ауто-ТГСК в зависимости от МОБ-статуса.

Многофакторный кокс-регрессионный анализ (выполненный с семью показателями: пол, возраст, МОБ-статус, время до ауто-ТГСК, поддерживающая терапия бортезомибом, стадия по ISS, миеломная нефропатия) показал, что вероятность рецидива статистически значимо (p=0,05) связана с МОБ-статусом: МОБ-негативный статус после ауто-ТГСК является благоприятным прогностическим фактором, снижающим вероятность рецидива у больных ММ.

Далее нами проведен анализ показателей выживаемости больных ММ в зависимости от наличия МОБ в костном мозге и проведения поддерживающего лечения после ауто-ТГСК.

Сравнение показателей выживаемости больных в зависимости от наличия аберрантных плазматических клеток в костном мозге и проведения поддерживающего лечения представлено в таблице 9.

Таблица 9. Показатели выживаемости больных ММ, включенных в исследование.

Показатели выживаемости	Наличие посттрансплантационной терапии				Достоверность (значение p)
	Без поддерживающей терапии (n=18)		Бортезомиб 1 год (n=34)		
	МОБ «-» (n=11)	МОБ «+» (n=7)	МОБ «-» (n=15)	МОБ «+» (n=19)	
Иммунохимический рецидив	**3 (27%)***	**6 (86%)***	8 (53%)	12 (63%)	**p<0,05***
3-летняя ВБП	45%	32%	72%	30%	p=0,3
Медиана ВБП (месяцы)	не достигнута в течение 42 мес.	17	23	22	p=0,5

Выживаемость без прогрессии в течение 3,5 лет после ауто-ТГСК в группах больных с МОБ-негативным статусом, получавших (n=15) и не получавших (n=11) поддерживающую терапию бортезомибом, статистически значимо не различалась (p=0,3): ВБП при посттрансплантационном назначении бортезомиба составила 45%, без поддерживающей терапии – 72%, различие статистически незначимо (рисунок 17).

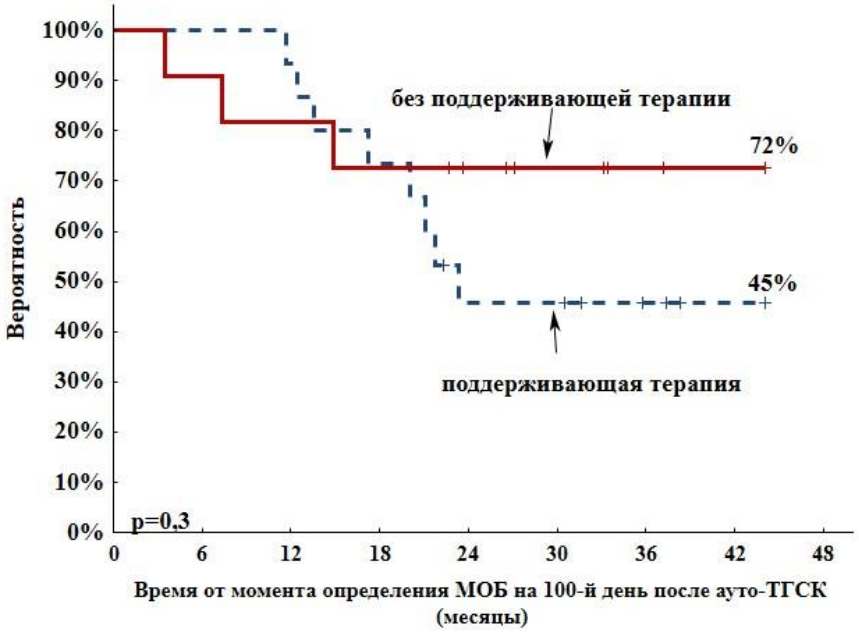

Рисунок 17. Выживаемость без прогрессии больных ММ с МОБ-негативным статусом после ауто-ТГСК в зависимости от проведения поддерживающей терапии бортезомибом.

Таким образом, не подтверждено положительное влияние поддерживающей терапии бортезомибом в группе больных, достигших МОБ-негативного статуса после ауто-ТГСК.

На рисунке 18 представлены кривые ВБП больных с МОБ-позитивным статусом после ауто-ТГСК в зависимости от проведения поддерживающей терапии. Так, в случае посттрансплантационного назначения бортезомиба 3-летняя ВБП составила 32% против 30% в группе больных без поддерживающего лечения. Таким образом, назначение поддерживающей терапии больным с МОБ-позитивным статусом после ауто-ТГСК также не привело к улучшению показателей ВБП.

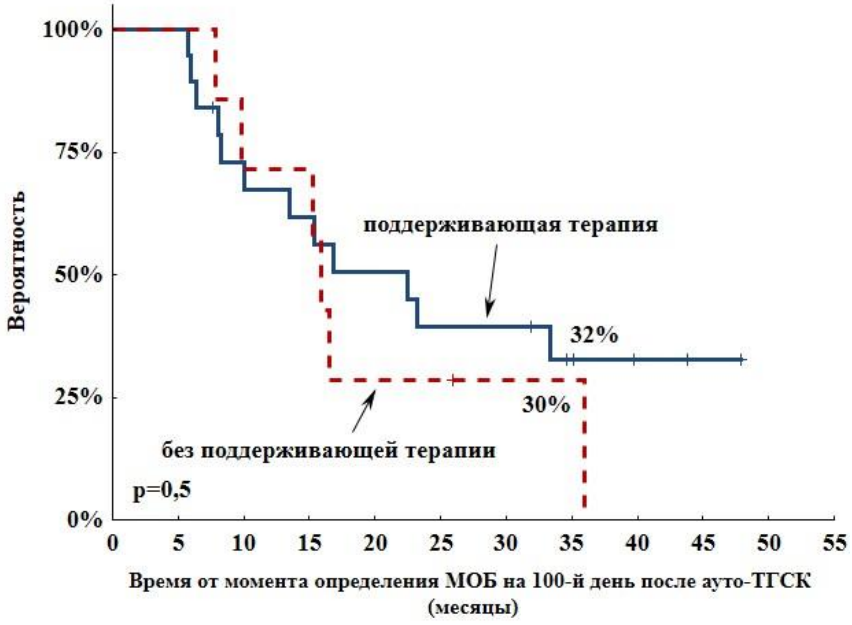

Рисунок 18. Выживаемость без прогрессии больных ММ с МОБ-позитивным статусом после ауто-ТГСК в зависимости от проведения поддерживающей терапии бортезомибом.

После завершения поддерживающего лечения 8 (42%) МОБ-позитивных больных достигли строгой ПР, т.е. стали МОБ-негативны. В связи с этим, нами был проведен анализ показателей ВБП больных ММ в зависимости от наличия МОБ, определенной после завершения поддерживающей терапии бортезомибом.

19 больных с МОБ-позитивным статусом после ауто-ТГСК были рандомизированы на подкожное введение бортезомиба в дозе 1,3 мг/м^2 каждые две недели в течение 1 года. У 6 больных был документирован ранний рецидив заболевания еще на фоне поддерживающей терапии, у одной больной была диагностирована аденокарцинома печени с летальным исходом. Таким образом, только 12 (63%) больных завершили запланированную схему поддерживающего лечения.

После завершения поддерживающей терапии также выполнялось исследование МОБ методом проточной цитометрии. Среди 12 больных, завершивших поддерживающую терапию, 8 (67%) достигли МОБ-негативного статуса, а у 4 (33%) в костном мозге сохранялись аберрантные плазматические клетки.

Сравнение показателей ВБП больных ММ, завершивших поддерживающую терапию, представлено на рисунке 19. У больных, достигших МОБ-негативного статуса после завершения поддерживающей терапии, ВБП составила 70% в течение 3,5 лет, в то время как у всех больных с МОБ-позитивным статусом был документирован иммунохимический рецидив заболевания в течение 3-9 месяцев (медиана 7) после завершения поддерживающего лечения ($p<0.01$).

Рисунок 19. Выживаемость без прогрессии больных ММ в зависимости от наличия МОБ после завершения поддерживающей терапии.

В многочисленных публикациях, посвященных исследованию эффективности лечения ММ, показана четкая взаимосвязь глубокого противоопухолевого ответа с таким показателем как выживаемость без прогрессии [25, 27, 38, 66, 79, 80, 125, 128, 147]. Результаты проведенного нами исследования подтверждают высокую значимость достижения МОБ-негативного статуса после как ауто-ТГСК, так и после завершения поддерживающего лечения.

Открытым вопросом современной стратегии лечения ММ остается необходимость проведения поддерживающей терапии больным, достигшим ПР после выполнения ауто-ТГСК. На сегодняшний день доступны результаты зарубежных исследований, изучавших значение МОБ у больных ММ после ауто-ТГСК. Среди отечественных публикаций аналогичных исследований крайне мало. Так Осипов Ю.С. с соавторами исследовали МОБ у больных ММ, достигших ПР после ауто-ТГСК. Методом трехцветной проточной цитометрии изучали костный мозг 20 больных. В результате было определено, что 3-летняя ВБП в группе МОБ-негативных больных составила 68% против 0% в группе МОБ-позитивных больных. Авторы пришли к заключению о необходимости назначения поддерживающей терапии больным с МОБ-позитивным статусом после ауто-ТГСК ввиду высокого риска раннего рецидива [16].

Результаты проведенного нами исследования позволили определить важность назначения поддерживающего лечения после ауто-ТГСК больным с ПР в случае наличия МОБ-позитивности на 100-й день после трансплантации. Поддерживающая терапия бортезомибом обеспечила достижение МОБ-негативного статуса еще у 42% больных, у которых через 100 дней после ауто-ТГСК выявлялись аберрантные плазматические клетки в костном мозге в количестве более 0,001%, что в конечном итоге способствовало увеличению показателей ВБП.

У больных, достигших МОБ-негативного статуса на 100-й день после ауто-ТГСК, назначение поддерживающей терапии бортезомибом не сопровождалось достоверным положительным эффектом.

Клинический пример длительной строгой ПР заболевания после ауто-ТГСК без назначения последующей поддерживающей терапии.

Женщина 63 лет, в январе 2013 года отметила появление объемного образования в области 6 ребра справа. При КТ выявлено образование в теле 12 грудного позвонка с компрессией спинного мозга и в 6 ребре справа размером 16х12х57мм. и множественные остеодеструкции в костях скелета.

При гистологическом исследовании биоптата опухоли 6 ребра выявлена инфильтрация плазматическими клетками незрелой морфологии, часть клеток двухъядерные, с атипией ядра, встречаются частые митозы.

В миелограмме - 14,4% плазматических клеток. Иммунохимическое исследование выявило в крови моноклональную секрецию G λ (5,2 г/л) и B-J λ (3,0 г/л), в моче экскрецию белка B-J λ (0,64 г/л). Содержание β2-микроглобулина составило 13,2 мг/л. В гемограмме отмечалась анемия до 93 г/л. В биохимическом анализе крови обращало на себя внимание повышение креатинина (966 мкмоль/л) и мочевины (26,5 ммоль/л), а также гиперкалиемия (5,3 ммоль/л). Скорость клубочковой фильтрации, рассчитанная по формуле MDRD, составляла 7 мл/мин.

Таким образом, был установлен диагноз: множественная миелома, протекающая с парапротеинемией G λ и B-J λ, протеинурией B-J λ, внутрикостными плазмоцитомами в 6 ребре справа и теле Th12, распространенным остеодеструктивным процессом, III Б стадия по D-S, III стадия по ISS. Миеломная нефропатия, ХБП V ст.

Индукционная терапия, проводимая на фоне программного гемодиализа, включала 3 курса по схеме Vd (бортезомиб+дексаметазон) и 2 курса TAD (талидомид, доксорубицин, дексаметазон). В результате лечения секреция парапротеина снизилась до следового значения, размеры плазмоцитомы в 6 ребре и теле Th12 уменьшились на 90% - достигнута очень хорошая частичная ремиссия заболевания. В связи со снижением креатинина до 305 мкмоль/л, повышением СКФ более 15 мл /мин программный гемодиализ был завершен.

С целью консолидации достигнутого противоопухолевого эффекта в программу лечения была включена трансплантация аутологичных стволовых клеток крови. Мобилизация СКК проведена на стабильном состоянии кроветворения – введение Г-КСФ в дозе 10 мкг/кг. Заготовлено 2,5 х 10^6/кг CD34 позитивных клеток. Перед выполнением ауто-ТГСК в иммунохимическом исследовании крови и мочи не было выявлено секреции парапротеина, КТ исследование плазмоцитом определило положительную динамику, заключающуюся в отсутствии прерывания коркового слоя кости на изучаемом уровне. Таким образом, на фоне

ПР заболевания в условиях применения высокодозного мелфалана (200 мг/м^2) пациентке была выполнена ауто-ТГСК.

На 100-й день после ауто-ТГСК результаты обследования свидетельствовали о достижении МОБ-негативного статуса. Далее пациентка была включена в исследование и рандомизирована на ветвь наблюдения без поддерживающей терапии. Каждые три месяца проводили мониторинг противоопухолевого ответа и МОБ-статуса.

Пациентка находится под амбулаторным наблюдением, последнее обследование проведено на сроке +4 года ауто-ТГСК, подтверждена сохраняющаяся строгая полная ремиссия ММ.

Данный клинический пример демонстрирует возможность длительного (48 месяцев) сохранения МОБ-негативного статуса, достигнутого в результате ауто-ТГСК, без проведения посттрансплантационной терапии.

3.5.3. Эффективность поддерживающей терапии леналидомидом

Эффективность поддерживающей терапии леналидомидом была оценена в рамках проспективного рандомизированного исследования у 70 больных ММ, достигших ПР заболевания после ауто-ТГСК.

На проведение поддерживающей терапии леналидомидом после ауто-ТГСК были рандомизированы 37 больных: у 23 из них иммунофенотипирование плазматических клеток костного мозга свидетельствовало об отсутствии МОБ и у 14 – был подтвержден МОБ–позитивный статус.

Наблюдение без дальнейшего лечения после ауто-ТГСК осуществлялось за 33 больными: в 24 случаях при МОБ-негативном статусе и в 9 - с наличием аберрантных плазматических клеток в костном мозге, определенных методом 6-цветной проточной цитометрии. Сравниваемые группы были сопоставимы по таким параметрам, как возраст и стадия ISS.

На момент анализа живы 68 больных, 58 (83%) из них в ПР продолжительностью от 4 до 31 месяца (медиана 15) и у 12 (17%) больных был диагностирован рецидив через 6 - 16 месяцев (медиана 9) после ауто-ТГСК.

Двухлетняя ВБП для всей группы больных ММ составила 78%, медиана не достигнута (рисунок 20).

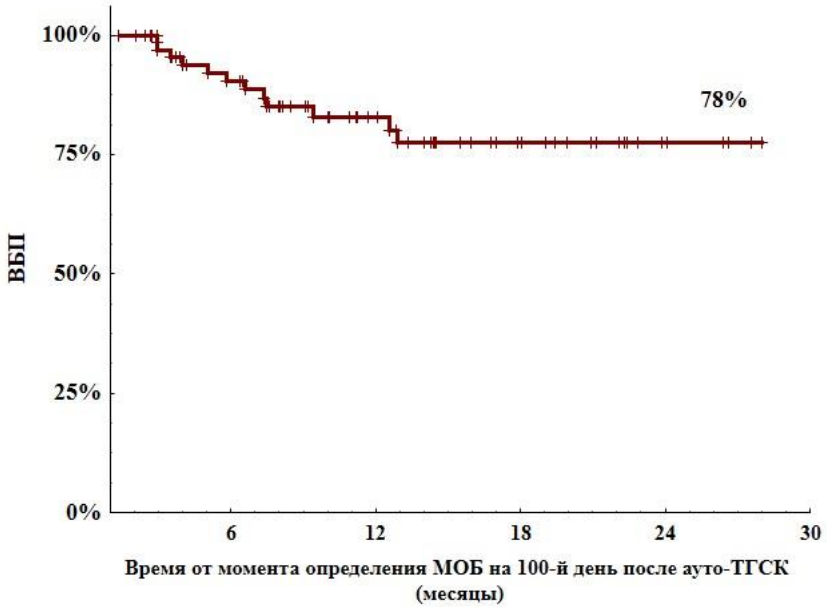

Рисунок 20. Выживаемость без прогрессии больных ММ в ПР после ауто-ТГСК.

Анализ показателей ВБП больных после ауто-ТГСК в зависимости от проведения им поддерживающей терапии показал, что двухлетняя ВБП больных, получавших леналидомид

(n=37) была достоверно (p<0,05) выше и составляла 90% против 65% в группе больных, не получавших (n=33) посттрансплантационную терапию (рисунок 21).

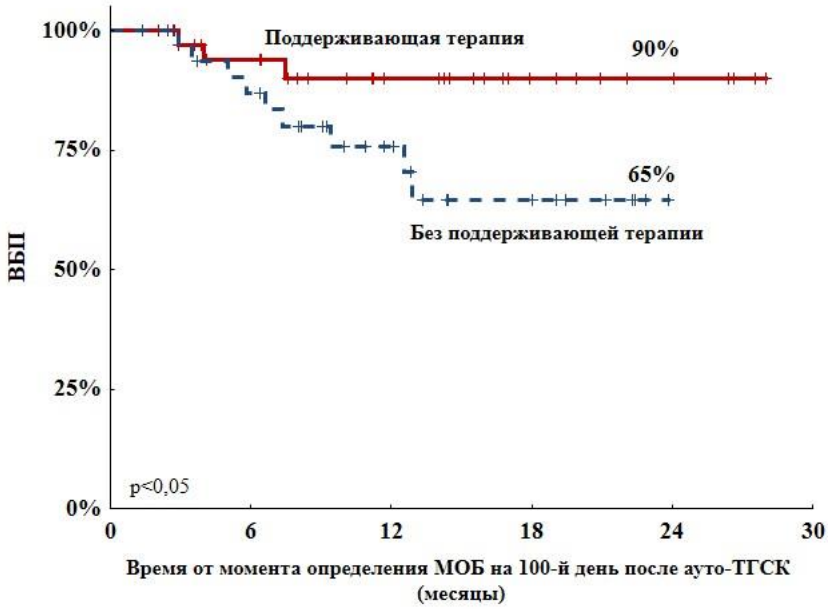

Рисунок 21. Выживаемость без прогрессии больных ММ в зависимости от проведения поддерживающей терапии леналидомидом.

Двухлетняя ВБП в группе больных, у которых на 100-й день после ауто-ТГСК был детектирован МОБ-негативный статус, значимо не отличалась от аналогичного показателя в группе больных с МОБ-позитивным статусом: 79% против 74% (рисунок 22).

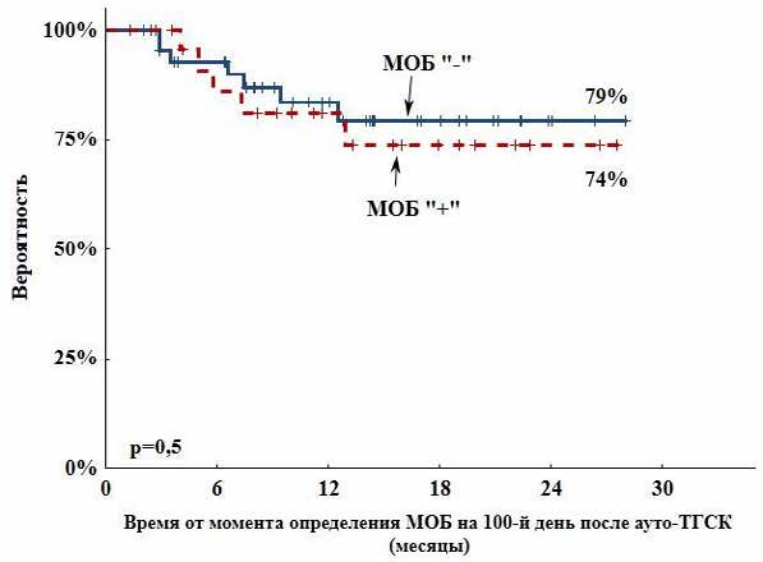

Рисунок 22. Выживаемость без прогрессии больных ММ после ауто-ТГСК в зависимости от МОБ-статуса.

Далее был проведен анализ ВБП в зависимости от наличия МОБ, определенной методом проточной цитометрии на 100-й день после ауто-ТГСК и поддерживающей терапии.

Среди 47 больных с МОБ-негативным статусом после ауто-ТГСК поддерживающее лечение леналидомидом проводилось в 23 (49%) случаях, наблюдение без лечения осуществлялось за 24 (51%) больными. Рецидивы заболевания были документированы у 7 (15%) больных из этой группы в сроки от 6 до 16 месяцев (медиана 10). При этом 2 больным осуществлялась поддерживающая терапия леналидомидом и 5 находились под наблюдением без посттрансплантационного лечения.

Сравнение показателей выживаемости больных в зависимости от наличия аберрантных плазматических клеток в костном мозге и проведения поддерживающего лечения представлено в таблице 10.

Таблица 10. Показатели выживаемости больных ММ, включенных в исследование.

Показатели выживаемости	Наличие посттрансплантационной терапии				Значение p
	Без поддерживающей терапии (n=33)		Леналидомид 1 год (n=37)		
	МОБ «-» (n=24)	МОБ «+» (n=9)	МОБ «-» (n=23)	МОБ «+» (n=14)	
Иммунохимический рецидив	5 (21%)	4 (45%)	2 (9%)	1(7%)	p=0,1
2-летняя ВБП	74%	**45%***	88%	**92%***	**p<0,05***
Медиана ВБП (месяцы)	не достигнута в течение 24 мес.	**13***	не достигнута в течение 24 мес.	**не достигнута в течение 24 мес.***	**p<0,05***

Рисунок 23 иллюстрирует ВБП больных ММ, находившихся в МОБ-негативном статусе после ауто-ТГСК, в зависимости от проведения поддерживающей терапии. Анализ показателей ВБП в зависимости от проведения им поддерживающей терапии показал, что двухлетняя ВБП больных, получавших (n=23) и не получавших (n=24) поддерживающую терапию, статистически значимо не отличалась (p=0,3), и была равна, соответственно: 88% и 74%.

Таким образом, результаты исследования свидетельствуют о том, что при достижении МОБ-негативного статуса после ауто-ТГСК назначение поддерживающей терапии не оказывает влияние на продолжительность ВБП.

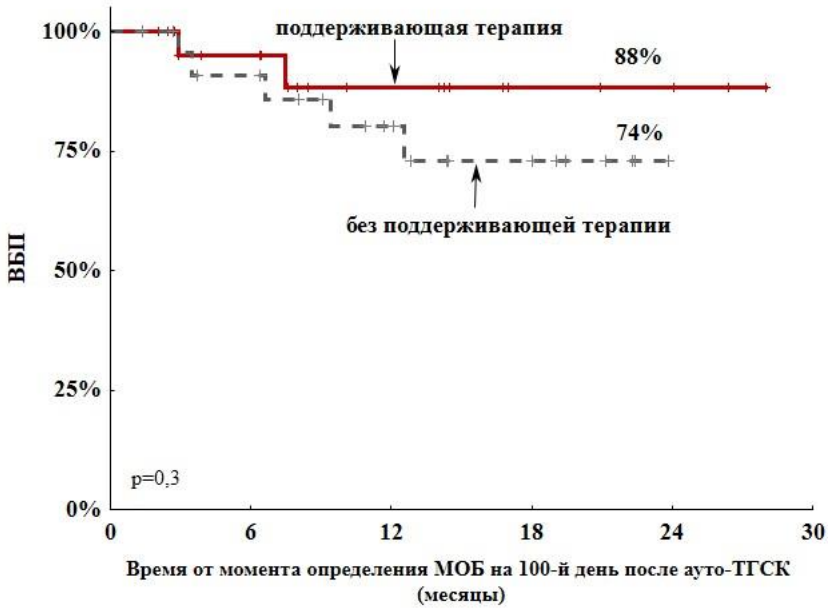

Рисунок 23. Выживаемость без прогрессии больных с МОБ-негативным статусом после ауто-ТГСК в зависимости от проведения поддерживающей терапии леналидомидом.

Среди 23 больных с МОБ-позитивным статусом в 5 (22%) случаях были выявлены рецидивы заболевания в сроки от 7 до 16 месяцев (медиана 10). При этом в 1 случае проводилась поддерживающая терапия леналидомидом и за 4 больными осуществлялось наблюдение без посттрансплантационного лечения.

На рисунке 24 представлены кривые ВБП больных с МОБ-позитивным статусом после ауто-ТГСК в зависимости от проведения поддерживающей терапии. Так, в случае посттрансплантационного назначения леналидомида 2-летняя ВБП была достоверно ($p<0,05$) выше и составила 92% против 45% в группе больных без поддерживающего лечения. Таким образом, назначение поддерживающей терапии больным с МОБ-позитивным статусом после ауто-ТГСК оказывает влияние на ВБП, улучшая ее.

В ходе наблюдения были зарегистрированы две смерти через 9 и 11 месяцев после ауто-ТГСК, связанные с рефрактерным течением ММ.

Завершили поддерживающую терапию 19 больных ММ, 3 из них по причине рецидива заболевания, в 1 случае в связи с развитием нежелательных явлений на 5 месяце терапии (анемия, нейтропения, тромбоцитопения) и у 16 больных поддерживающая терапия завершена в плановом режиме. Посттрансплантационное лечение леналидомидом на момент анализа продолжается у 18 больных ММ.

В результате поддерживающей терапии леналидомидом у 9 из 14 МОБ-позитивных больных через 3-12 месяцев после ее начала была достигнута МОБ-негативность.

Таким образом, проведение поддерживающей терапии в группе МОБ-позитивных больных позволило углубить противоопухолевый ответ у 64% (n=9) больных ММ.

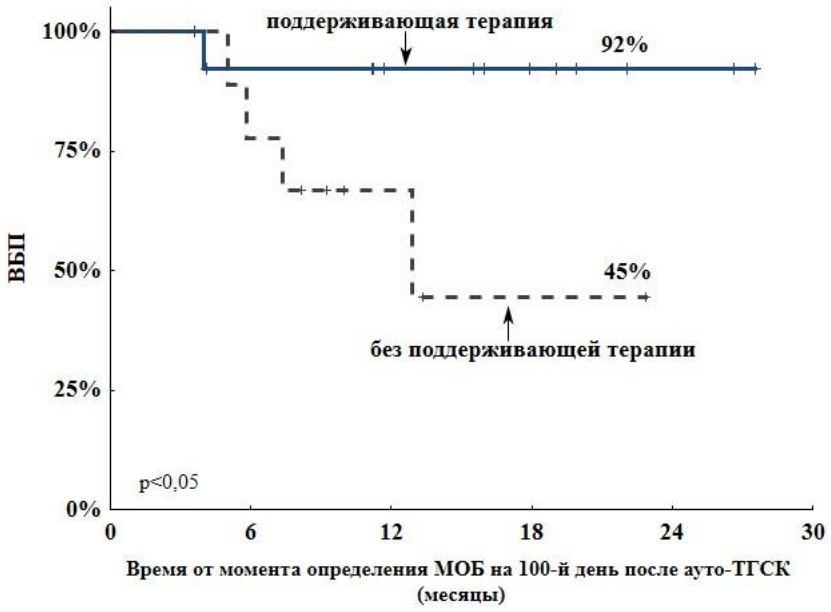

Рисунок 24. Выживаемость без прогрессии больных с МОБ-позитивным статусом после ауто-ТГСК в зависимости от проведения поддерживающей терапии леналидомидом.

Опубликованные к настоящему времени исследования по оценке эффективности поддерживающего лечения свидетельствуют о высоком значении посттрансплантационной терапии у больных ММ [69, 95, 104, 134, 137]. Вместе с тем, мы не встретили в литературе результатов исследований посвященных изучению эффективности поддерживающего лечения при достижении МОБ-негативного статуса.

Результаты, проведенного нами, проспективного рандомизированного исследования свидетельствуют о высоком значении определения МОБ у больных в ПР после ауто-ТГСК для решения вопроса о назначении поддерживающего лечения.

Так, в случае достижения МОБ-негативности не было получено различий ВБП как при назначении поддерживающего лечения леналидомидом, так и при отсутствии такового. Следовательно, проведение посттрансплантационной терапии леналидомидом при достижении МОБ-негативного статуса после ауто-ТГСК не является строго обязательным, поскольку не привносит дополнительного улучшения показателей ВБП.

Напротив, в случае выявления МОБ-позитивности на 100-й день после ауто-ТГСК представляется целесообразным назначение поддерживающей терапии леналидомидом с целью углубления противоопухолевого ответа и улучшения показателей выживаемости.

3.5.4. Сопоставление эффективности поддерживающей терапии бортезомибом и леналидомидом

Для оценки эффективности поддерживающей терапии леналидомидом и бортезомибом проведено непрямое сравнение результатов лечения больных ММ.

Среди 122 больных, достигших ПР после ауто-ТГСК, в 51 случае поддерживающей терапии не проводилось и в 71 случае в течение 1 года после ауто-ТГСК осуществлялась посттрансплантационная терапия, при этом бортезомиб назначался у 34 больных и леналидомид - в 37 случаях.

Включение в проспективное исследование и рандомизация больных ММ, достигших ПР после ауто-ТГСК, осуществлялась последовательно. С июня 2014г. по декабрь 2015г. проводили набор больных и последующую рандомизацию в проспективное исследование по оценке эффективности бортезомиба в качестве посттрансплантационного лечения (группа 1). При этом 34 больных были рандомизированы на проведение поддерживающего лечения бортезомибом и 18 больных - на ветвь без поддерживающей терапии.

С января 2016г. по апрель 2018г. осуществляли набор больных и последующую рандомизацию в проспективное исследование по оценке эффективности леналидомида в качестве посттрансплантационного лечения (группа 2). При этом 37 больных были рандомизированы на проведение поддерживающего лечения леналидомидом и 33 больных - на ветвь без поддерживающей терапии.

Нами проведено сравнение результатов двух проспективных исследований, проводимых в ФГБУ «НМИЦ гематологии» Минздрава России с июня 2014г. по апрель 2018г.

Среди 52 больных из первой группы рецидивы заболевания были документированы в 29 (56%) случаях через 6-39 месяцев (медиана 18) после выполнения ауто-ТГСК.

Во второй группе больных, рецидивы заболевания были выявлены в 12 (17%) случаях через 6-12 месяцев (медиана 9) после ауто-ТГСК.

Сравнение показателей ВБП больных ММ, включенных в исследование, в зависимости от вида поддерживающей терапии представлено в таблице 11.

Показатели ВБП в группе больных, получавших поддерживающее лечение леналидомидом, были достоверно выше, чем в группе больных с поддерживающей терапией бортезомибом или находившихся под наблюдением без лечения. Так, 2-летняя ВБП при посттрансплантационной терапии леналидомидом составила 90% против 42% при назначении бортезомиба после ауто-ТГСК (p=0,01).

Таблица 11. Непрямое сравнение эффективности поддерживающей терапии бортезомибом и леналидомидом.

Посттрансплантационная терапия	2-летняя ВБП больных ММ в зависимости от применявшегося лекарственного препарата		Значение p
	Бортезомиб (группа 1)	Леналидомид (группа 2)	
Проведение поддерживающей терапии	42%	**90%**	**0,02**
Наблюдение без поддерживающей терапии	57%	65%	0,9
Значение p	0,3	**0,01**	

В случае отсутствия поддерживающего лечения 2-летняя ВБП достоверно не отличалась в зависимости от вида поддерживающей терапии и составила 57% для первой группы и 65% для второй группы больных. Этот факт может служить подтверждением того, что больные, включенные в оба рандомизированных исследования, не имели значимых различий и были равноценными.

Таким образом, проведённое нами сравнение эффективности использования леналидомида и бортезомиба для поддерживающей терапии при достижении ПР в результате ауто-ТГСК выявило преимущество назначения леналидомида в качестве посттрансплантационной терапии.

Вероятнее всего, это связано с тем, что в программу терапии на этапе поддерживающей терапии был включен противоопухолевый препарат с принципиально иным механизмом действия. Всем больным на этапе индукции ремиссии проводилась терапия бортезомибом и только 12% больным в качестве препарата 2-ой линии перед ауто-ТГСК проводилась терапия леналидомидом.

Вместе с этим, выявленные различия не могут являться основанием для исключения бортезомиба из рекомендаций по поддерживающему лечению после ауто-ТГСК. Для подтверждения выявленного преимущества необходимо проведение проспективного рандомизированного исследования по прямому сравнению эффективности леналидомида против бортезомиба в качестве поддерживающей терапии после ауто-ТГСК.

Глава 4. Исследование минимальной остаточной болезни методом МРТ

Данная глава отражает результаты исследования МРТ костного мозга у больных ММ до и после ауто-ТГСК. В разделах главы приведены результаты анализа изменений МР-томограмм костного мозга в результате ауто-ТГСК, в том числе количества очагов поражения и объема опухолевой ткани.

Кроме того, в соответствии с задачами исследования проведена оценка влияния результатов МРТ костного мозга на показатели выживаемости больных. Изучено значение остаточной опухолевой массы, выявляемой методом МРТ, возможность ее полной редукции на фоне поддерживающей терапии после ауто-ТГСК.

Отдельное внимание уделено сопоставлению результатов двух методов оценки МОБ: МРТ и проточной цитометрии.

4.1. Изменение МР-поражений костного мозга в результате ауто-ТГСК

С целью изучения изменений МР-изображений костного мозга у больных ММ в результате ауто-ТГСК проведен анализ 80 МР-томограмм, выполненных 40 больным в двух контрольных точках - до и после ауто-ТГСК.

После завершения индукционного этапа противоопухолевый ответ согласно критериям IMWG в этой группе расценивался как ПР - у 15 (37,5%) больных, ОХЧР - у 18 (45%) и ЧР - у 7 (17,5%).

До выполнения ауто-ТГСК нормальная МРТ картина костного мозга была выявлена у 7 больных, очаговые изменения определялись у 33, при этом количество очагов составляло от 1 до 80 (средняя 9±16). Распределение больных в зависимости от количества выявленных очагов поражения костного мозга было следующим: от 1 до 10 очагов - у 25 (75%) больных, от 11 до 20 очагов - у 5 (15%), более 20 очагов - в 3 (10%) случаях. Общий объем опухолевой массы, определенной до ауто-ТГСК, варьировал от 1,15 см^3 до 212,32 см^3 (средняя 19±37 см^3).

Через 100 дней после выполнения первой ауто-ТГСК число больных с ПР возросло до 24 (60%), ОХЧР была документирована у 12 (30%) и ЧР - у 4 (10%) больных. Очаговые изменения костного мозга по данным МРТ после ауто-ТГСК были выявлены у тех же 33, при этом количество очагов поражения несколько снизилось и составляло от 1 до 56 (средняя 6±11).

Распределение больных в зависимости от количества выявленных очагов поражения после ауто-ТГСК было следующим: от 1 до 10 очагов - у 27 (82%) больных, от 11 до 20 очагов - у 4 (12%), более 20 очагов в 2 (6%) случаях. Общий объем опухолевой массы, определенный после ауто-ТГСК, также уменьшился и варьировал от 0,48 см^3 до 103,1 см^3 (средняя 10±20 см^3).

При сопоставлении количества очагов поражения и объема опухоли по данным МРТ до и после ауто-ТГСК уменьшение количества очагов было определено у 17 (52%) больных, а редукция объема опухолевой массы в 29 (88%) случаях.

Таким образом, по сравнению с подсчётом количества очагов поражения костного мозга определение объема опухолевой массы оказалось более чувствительным параметром, позволяющим оценить результаты лечения. Рисунок 25 иллюстрирует уменьшение количества очагов поражения костного мозга (p=0,02), рисунок 26 - изменение объема опухолевой массы (p=0,01), детектируемых на МР-томограммах до и после ауто-ТГСК.

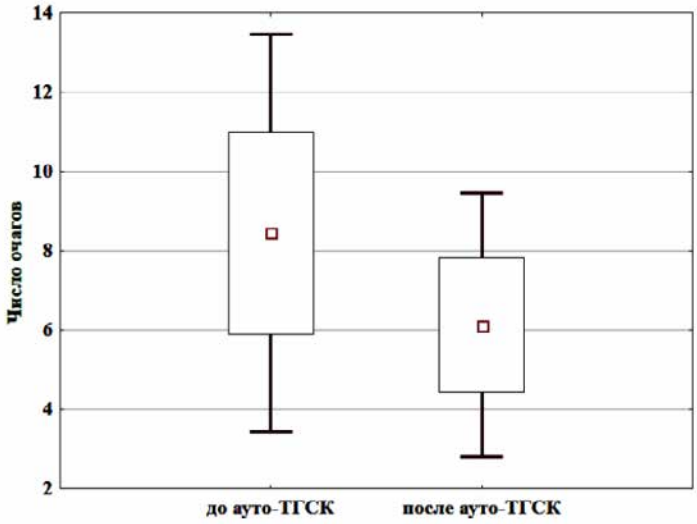

Рисунок 25. Количество очагов поражения костного мозга до и после трансплантации аутологичных стволовых клеток крови.

Проведенный нами статистический анализ полученных результатов подтвердил достоверное снижение вовлечения костного мозга в опухолевый процесс после выполнения высокодозной химиотерапии и ауто-ТГСК.

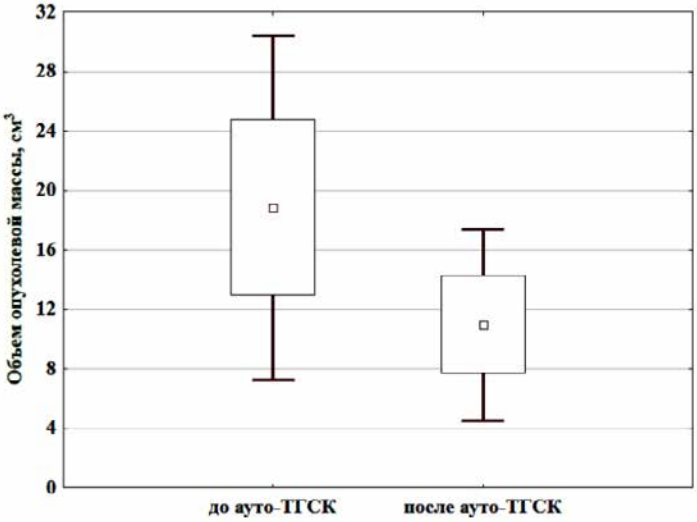

Рисунок 26. Объем опухолевой массы до и после трансплантации аутологичных стволовых клеток крови.

Далее, на основании изменения показателей МРТ-поражения костного мозга до и после ауто-ТГСК был оценен противоопухолевый эффект высокодозного мелфалана.

В анализ были включены больные, у которых перед ауто-ТГСК была документирована ПР или ОХЧР (по стандартным критериям IMWG, 2014г).

Так, в группе больных с ПР до ауто-ТГСК количество очагов составляло от 1 до 80 (средняя 14±21), детектируемый объем опухоли варьировал от 1,15 см^3 до 49,95 см^3 (средняя 18±21см^3).

После выполнения ауто-ТГСК количество определяемых очагов несколько уменьшилось и составляло от 1 до 56 (средняя 9±14), а объем опухоли - от 0,48 см^3 до 31,89 см^3 (средняя 9±13 см^3).

Уменьшение количества очагов поражения отмечено у 8 (62%) больных, в то время как снижение объема опухоли выявлено в 12 (92%) случаях (таблица 12).

В среднем для всей группы после выполнения ауто-ТГСК количество выявляемых очагов уменьшилось в 1,4 раза, а объем опухоли в 2,4 раза.

Таблица 12. Изменение МРТ-показателей поражения костного мозга у больных ММ, находившихся в ПР заболевания.

Пациент	Характеристика МР-изображений костного мозга				Кратность уменьшения поражения КМ	
	до ауто-ТГСК		после ауто-ТГСК			
	Число очагов	Объем опухоли, см^3	Число очагов	Объем опухоли, см^3	Число очагов	Объем
1	4	3,22	2	0,74	2,0	4,4
2	2	23,05	2	6,42	1,0	3,6
3	10	3,66	7	2,83	1,4	1,3
4	14	67,6	10	38,09	1,4	1,8
5	1	1,4	1	0,48	1,0	2,9
6	16	49,95	13	31,89	1,2	1,6
7	3	1,24	3	0,54	1,0	2,3
8	13	10,79	8	5,35	1,6	2,0
9	3	1,82	3	0,57	1,0	3,2
10	24	12,84	12	6,51	2,0	2,0
11	80	39,51	56	27,73	1,4	1,4
12	1	1,15	1	1,15	1,0	1
13	15	17,15	9	4,68	1,7	3,7
Средняя	14±21	18±21	9±14	9±13	1,4	2,4

В группе больных, находившихся в ОХЧР до ауто-ТГСК, количество очагов составляло от 1 до 66 (средняя 8±17), детектируемый объем опухоли варьировал от 1,86 см^3 до 212,32 см^3 (средняя 27±57 см^3).

После выполнения ауто-ТГСК количество определяемых очагов составляло от 1 до 40 (средняя 5±10), объем опухоли варьировал от 0,9 см^3 до 103,1 см^3 (средняя 13±27 см^3).

Уменьшение количества очагов поражения отмечено у 7 (54%) больных, снижение объема опухоли выявлено в 12 (92%) случаях (таблица 13).

В среднем для всей группы после выполнения ауто-ТГСК количество выявляемых очагов уменьшилось в 1,4 раза, а объем опухоли в 2,6 раз.

После выполнения ауто-ТГСК 4 (31%) больных из этой группы достигли ПР заболевания.

Таблица 13. Изменение МРТ-показателей поражения костного мозга у больных ММ, находившихся в ОХЧР заболевания.

Пациент	Характеристика МР-изображений костного мозга				Кратность уменьшения поражения костного мозга		Ответ после ауто-ТГСК
	до ауто-ТГСК		после ауто-ТГСК				
	Число очагов	Объем опухоли см^3	Число очагов	Объем опухоли см^3	Число очагов	Объем	
1	2	10,75	1	0,9	2,0	11,9	ПР
2	5	8,94	5	6,87	1,0	1,3	ОХЧР
3	1	2,85	1	1,7	1,0	1,7	ОХЧР
4	1	2,68	1	2,61	1,0	1,0	ОХЧР
5	5	5,91	5	5,56	1,0	1,1	ОХЧР
6	6	7,98	5	3,97	1,2	2,0	ПР
7	5	3,11	4	2,87	1,3	1,1	ОХЧР
8	7	13,7	3	3,04	2,3	4,5	ОХЧР
9	3	9,25	2	3,75	1,5	2,5	ОХЧР
10	2	1,86	2	1,15	1,0	1,6	ОХЧР
11	1	15,32	1	13,13	1,0	1,2	ПР
12	5	212,32	2	103,1	2,5	2,1	ОХЧР
13	66	63,26	40	22,51	1,7	2,8	ПР
Средняя	8±17	27±57	5±10	13±27	1,4	2,6	

Результаты проведенного исследования показали, что у большинства больных ММ при достижении значимого противоопухолевого ответа (ПР или ОХЧР) методом МРТ выявляется остаточное опухолевое поражение костного мозга. Применение высокодозного мелфалана с последующей ауто-ТГСК привносит дополнительный противоопухолевый эффект, что подтверждается уменьшением, как количества очагов, так и объема опухолевой массы в костном мозге. При этом наиболее выраженный положительный эффект наблюдался у больных, достигших ПР уже на этапе индукционной терапии - до выполнения ауто-ТГСК.

Определение влияния ауто-ТГСК, как эффективного этапа программной терапии больных ММ, на изменение МР-сигнала костного мозга проводилось и в других исследованиях. В работе Hillengass J. с соавторами был выполнен ретроспективный анализ МР-томограмм всего тела 100 больных ММ [61]. В период с октября 2004г. по июль 2010г. в исследование было включено 58 мужчин и 42 женщины (медиана возраста 58 лет), которым выполнено МРТ костей скелета в двух контрольных точках - до проведения специфической противоопухолевой терапии и после ауто-ТГСК (мелфалан 200 мг/м^2). Одна ауто-ТГСК была выполнена 45 больным, две – 55. Время между первым МРТ и началом терапии составляло 0,4 месяца (диапазон 0-3,9), а между ауто-ТГСК и вторым МРТ - 5,6 месяцев (диапазон 0,4-39,3). Временной интервал между первым и вторым МРТ исследованиями варьировал от 6 до 45 месяцев.

Авторами проведена оценка количества очагов и характера поражения костного мозга без введения контрастного препарата. При первичном исследовании очаговые поражения костного мозга были выявлены у 77 больных: от 1 до 10 очагов поражения определялось у 35 из них, от 11 до 20 - у 15, более 20 очагов - у 27. Повторная МРТ, проведенная в разные сроки после ауто-ТГСК, выявила очаговые поражения у тех же 77 больных. Но увеличилось число больных (n=52) с минимальным количеством очаговых поражений (от 1 до 10). После программной терапии противоопухолевый ответ расценивался как ПР у 11 больных, ЧР у 74, стабилизация заболевания у 7 и прогрессия у 8. Авторы отметили, что данные МРТ-исследований добавляют важную информацию в стандартную оценку противоопухолевого ответа, принятую международной рабочей группой по изучению ММ [77]. Поскольку МРТ позволяет с большей чувствительностью и специфичностью определить остаточную опухолевую массу у больных ММ после лечения.

Использованный в настоящем исследовании метод определения объема опухолевой ткани методом МРТ является весьма перспективным, так как позволяет измерить величину поражения костного мозга и может стать одним из критериев выбора тактики последующего противоопухолевого лечения, в частности показанием для поддерживающей терапии.

4.2. Зависимость показателей выживаемости больных от поражений костного мозга, выявленных на МР-томограммах

Для определения влияния на ВБП результатов МРТ, выполненной через 100 дней после ауто-ТГСК, были изучены МР-томограммы 60 больных ММ. При этом ПР была документирована у 32 (53%) из них, ОХЧР - у 23 (38%) и ЧР в 5 (9%) случаях.

Очаговые изменения костного мозга на МР-томограммах выявлены у 47 больных - в количестве от 1 до 56 (средняя 6±9). При этом от 1 до 10 очагов отмечено у 40 (85%) больных, от 11 до 20 - у 5 (11%), более 20 очагов - в 2 (4%) случаях. Общий объем опухолевой массы варьировал от 0,24 см^3 до 103 см^3 (средняя 12,8±19 см^3).

На момент анализа живы 58 больных, 33 из них (57%) сохраняют ПР продолжительностью от 13 до 29 месяцев (медиана 17) и у 19 больных была диагностирована прогрессия через 5 - 17 месяцев после ауто-ТГСК (медиана 7). В ОХЧР заболевания находятся 8 больных, смерть констатирована в двух случаях от рефрактерного рецидива ММ.

Рисунок 27 иллюстрирует ВБП для всей группы больных - 2-летняя ВБП составила 63% (медиана не достигнута).

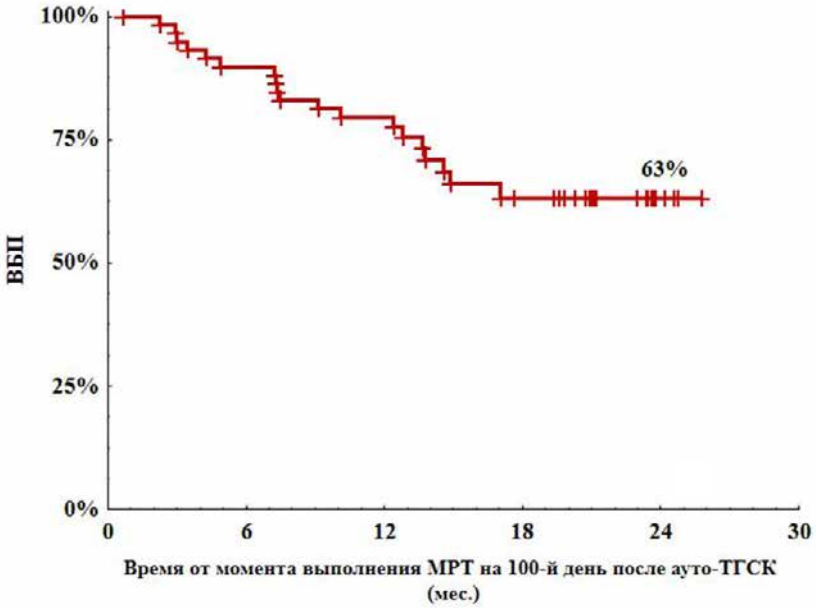

Рисунок 27. Выживаемость без прогрессии больных ММ, включенных в исследование.

Рисунок 28 иллюстрирует кривые ВБП больных ММ в зависимости от противоопухолевого ответа, достигнутого после I ауто-ТГСК.

Максимальный срок наблюдения за больными, находившимися в ПР и ОХЧР заболевания, составил 29 месяцев, в то время как за больными с ЧР не превышал 14 месяцев. Несмотря на это, получены достоверные (p=0,02) различия 1-летней ВБП в зависимости от достигнутого после ауто-ТГСК противоопухолевого ответа: в группах больных с ПР и ОХЧР

заболевания ВБП составила 80% против 40% в группе больных, находившихся в ЧР после ауто-ТГСК.

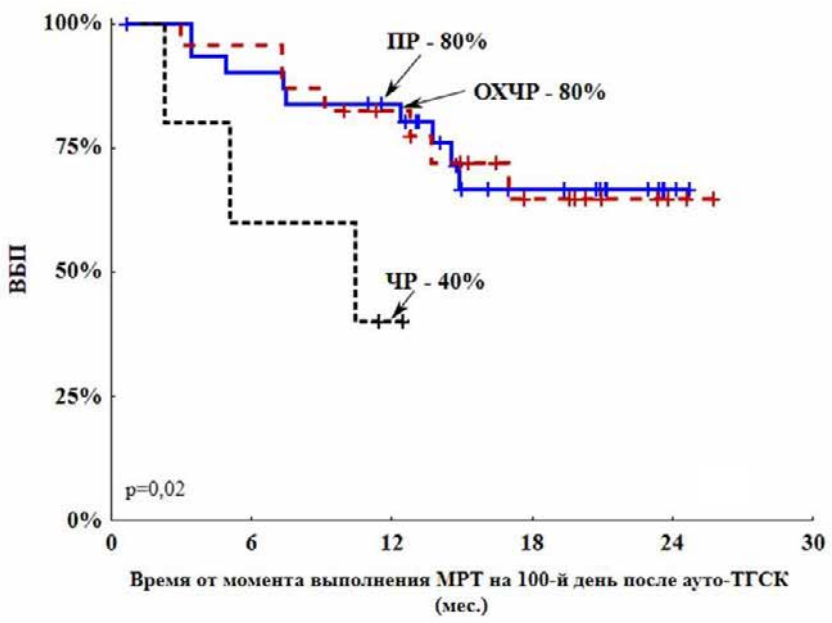

Рисунок 28. Выживаемость без прогрессии больных ММ в зависимости от противоопухолевого ответа, достигнутого после ауто-ТГСК.

Далее, был проведен анализ зависимости показателей ВБП от количества выявленных на МРТ очагов поражения костного мозга. Больные были разделены на три группы соответственно количеству очагов: не более 1 очага поражения костного мозга – первая группа (n=25), от 2 до 10 – вторая (n=28) и более 10 очагов – третья (n=7).

ВБП в течение 20 месяцев после выполнения МРТ была достоверно ($p<0,05$) выше в группе больных с минимальным поражением костного мозга (не более 1 очага) и составила 75% против 55% в группе больных с умеренным поражением костного мозга (от 2 до 10 очагов). При выявлении более 10 очагов измененного МР-сигнала от костного мозга ВБП была равна 47% (рисунок 29).

При подсчете общего объема опухолевой массы в костном мозге, выявленной методом МРТ, оказалось, что у 20 больных он составлял менее 1 см^3, что было расценено как отсутствие минимальной остаточной опухолевой массы, т.е. МРТ-негативный статус. Фаза заболевания в этой группе была различной и включала: 12 (60%) больных с ПР, 7 (35%) с ОХЧР и ЧР в 1 (5%) случае.

У других 40 больных на 100-й день после ауто-ТГСК на МРТ костного мозга определяемый объем опухоли превышал 1 см^3, что классифицировано как МРТ-позитивный статус.

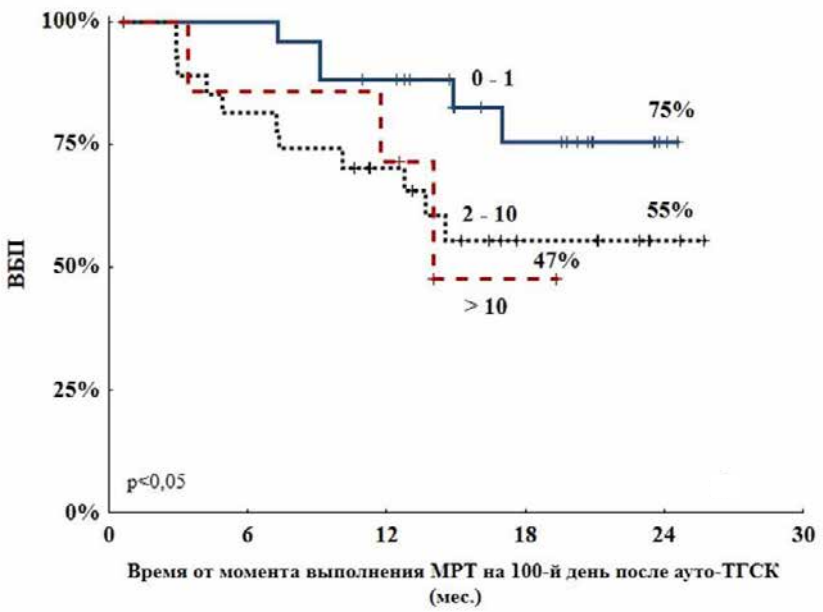

Рисунок 29. Выживаемость без прогрессии больных ММ после ауто-ТГСК в зависимости от количества очагов поражения костного мозга, выявленных на МРТ.

Сравнение показателей ВБП больных ММ в зависимости от наличия или отсутствия опухолевой массы на 100-й день после ауто-ТГСК выявило достоверные (p=0,01) различия: при МРТ-негативном статусе 2-летняя ВБП составила 89% против 50% в группе больных с наличием остаточной опухолевой ткани (рисунок 30).

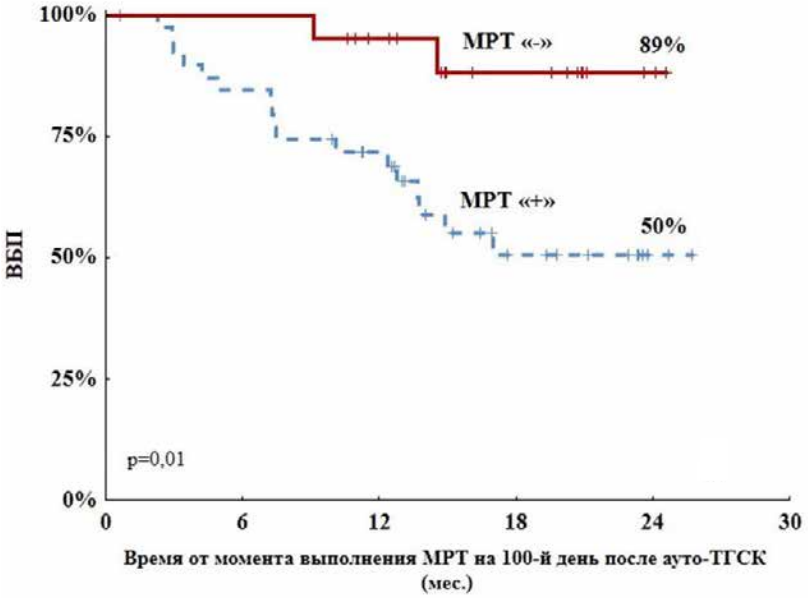

Рисунок 30. Выживаемость без прогрессии больных ММ после ауто-ТГСК в зависимости наличия опухолевой массы, выявленной на МРТ.

При изучении влияния на показатели ВБП совокупности двух факторов: достигнутого после ауто-ТГСК противоопухолевого ответа и результатов МРТ, больные были разделены на 4 группы. В первую группу включены больные в ПР и МРТ-негативном статусе (n=12), вторую

группу составили 20 больных в ПР и МРТ-позитивном статусе, третья группа – 8 больных, у которых не определялась остаточная опухоль по данным МРТ, но не была достигнута иммунохимическая ремиссия и четвертая - 20 больных с МРТ-позитивным статусом и вне ПР.

На рисунке 31 представлены кривые ВБП больных ММ в зависимости от результатов МРТ и достигнутого после I ауто-ТГСК противоопухолевого ответа. У больных с МРТ-негативным статусом после I ауто-ТГСК показатели 2-летней ВБП были наиболее высокими и практически одинаковыми (89% и 87%) независимо от наличия или отсутствия в эти сроки ПР. При сравнении показателей 2-летней ВБП больных ММ с МРТ-позитивным статусом после I ауто-ТГСК не было выявлено значимых различий в зависимости от глубины противоопухолевого ответа: 54% в группе больных с ПР против 47% в группе больных, не достигших ПР.

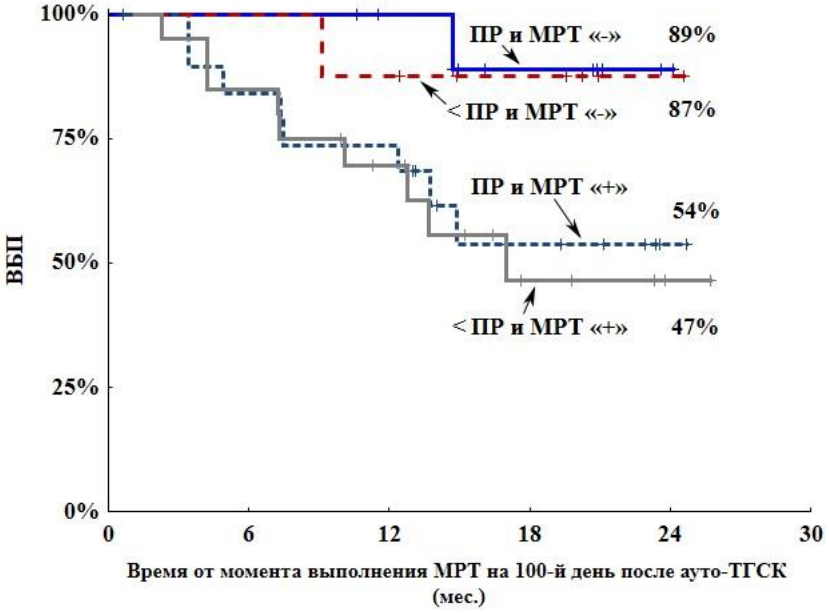

Рисунок 31. Выживаемость без прогрессии больных ММ после ауто-ТГСК в зависимости от наличия опухоли на МРТ и противоопухолевого ответа.

Однако сопоставление ВБП в группах больных, находившихся в ПР заболевания после I ауто-ТГСК, но отличавшихся по МРТ-статусу, выявило достоверные ($p<0,05$) различия: 2-летняя ВБП при отсутствии опухолевой массы в костном мозге составила 89% против 54% при наличии таковой на МР-томограммах.

Также получены достоверные ($p<0,05$) различия при сравнении ВБП в группах больных, не достигших ПР заболевания после ауто-ТГСК, но отличавшихся по МРТ-статусу: 2-летняя ВБП больных при отсутствии опухолевого поражения костного мозга составила 87% против 47% в группе больных с наличием такового на МР-томограммах.

Особое внимание в нашем исследовании привлекли больные, не достигшие ПР после I ауто-ТГСК. В таблице 14 представлена характеристика лечения, выполнявшегося больным после I ауто-ТГСК. Поскольку отсутствие ПР рассматривалось нами как показание к продолжению интенсивного лечения, 50% больных с МРТ-негативным статусом и 80% с МРТ-позитивным статусом получили консолидирующее лечение в виде II ауто-ТГСК или 2 курсов RVD.

Таблица 14. Характеристика лечения, выполнявшегося больным ММ после I ауто-ТГСК.

Вид лечения после I ауто-ТГСК	Частота посттрансплантационного лечения в группах больных с разным противоопухолевым ответом			
	Полная ремиссия		< Полная ремиссия (ОХЧР+ЧР)	
	МРТ «негатив» (n=12)	МРТ «позитив» (n=20)	МРТ «негатив» (n=8)	МРТ «позитив» (n=20)
1. Консолидирующая терапия:				
- II ауто-ТГСК	0	0	3 (38%)	10 (50%)
- 2 курса RVD	0	0	1 (12%)	2 (10%)
2. Поддерживающая терапия	4	10	0	4 (20%)
Всего	4 (33%)	10 (50%)	4 (50%)	16 (80%)
2-летняя ВБП	89%	54%	87%	47%

Высокие показатели ВБП больных в группе с МРТ-негативным статусом вне ПР с наибольшей долей вероятности могут быть обусловлены проведением дополнительной интенсивной консолидации.

В то же время у больных вне ПР и с сохранявшейся опухолевой массой на МР-томограммах высокодозная консолидация не обеспечила аналогичного противоопухолевого эффекта, но позволила все же приблизить показатели ВБП к таковым у больных в ПР и МРТ-позитивном статусе.

Таким образом, выявление остаточной опухолевой ткани методом МРТ на 100-й день после ауто-ТГСК, оказалось достоверным фактором, негативно влияющим на показатели ВБП.

Многофакторный кокс-регрессионный анализ, сопоставивший влияние клинических параметров (стадия заболевания, количество линий терапии, наличие костных плазмоцитом, противоопухолевый ответ перед ауто-ТГСК, результаты МРТ и терапия после I ауто-ТГСК) на показатели 2-летней ВБП подтвердил, что наиболее важным фактором, от которого зависела ВБП, оказалось наличие остаточной опухоли на МР-томограммах костного мозга (таблица 15).

Таблица 15. Многофакторный анализ влияния различных клинических параметров на ВБП больных ММ после ауто-ТГСК.

Клинические параметры	Результаты кокс-регрессионного анализа			
	Hazard Ratio	P value	95% HR Lower CL	95% HR Upper CL
1) Стадия ISS (I+ II или III)	2,3	0,2	0,4	7
2) Количество линий терапии до ауто-ТГСК (1 или 2)	1,6	0,5	0,4	5
3) Костные плазмоцитомы в дебюте (наличие или отсутствие)	0,6	0,4	0,2	1,7
4) Фаза заболевания перед ауто-ТГСК (ПР или ОХЧР+ЧР)	0,5	0,4	0,1	2
5) Наличие опухолевой ткани на МРТ объемом более 1 $см^3$ (да или нет)	0,2	0,02	0,1	0,7
6) Консолидирующее лечение после I ауто-ТГСК (наличие или отсутствие)	2,7	0,5	0,6	12

Таким образом, МРТ-негативный статус после ауто-ТГСК следует рассматривать в качестве благоприятного прогностического фактора, улучшающего ВБП.

Многочисленные международные клинические исследования подтвердили эффективность консолидирующего и поддерживающего лечения больных ММ после ауто-ТГСК. Однако до настоящего времени не определены четкие показания к проведению дополнительной терапии у больных ММ, достигших ПР заболевания после ауто-ТГСК. Возможно, оценка остаточной популяции опухолевых плазматических клеток может стать одним из критериев персонализированного лечения больных в случае достижения глубокого противоопухолевого ответа после высокодозной химиотерапии.

Учитывая диффузно-очаговый характер поражения костного мозга при ММ, а также вероятность наличия экстрамедуллярных очагов, именно визуализирующие методики предоставляют возможность провести оценку остаточного опухолевого поражения одномоментно всего тела.

Результаты проведенного нами исследования показали высокую значимость МРТ-исследования, поскольку наличие очагов изменённого МР-сигнала от костного мозга у больных ММ после ауто-ТГСК ассоциируется с низкими показателями ВБП. Данное наблюдение

подтверждено результатами анализа количества очагов поражения костного мозга и объема опухолевой массы после ауто-ТГСК.

МРТ-негативный статус после ауто-ТГСК является благоприятным прогностическим фактором, обусловливающим продолжительную выживаемость без признаков болезни. Обнаруживаемое методом МРТ опухолевое поражение костного мозга объемом более 1см^3 достоверно снижает показатели ВБП больных после ауто-ТГСК.

Статистический анализ полученных результатов показал, что МРТ-позитивный статус реализует свое негативное влияние на показатели ВБП независимо от достижения ПР после ауто-ТГСК. Представляется целесообразным учитывать результаты МРТ после ауто-ТГСК наряду со стандартными рутинными критериями противоопухолевого ответа для определения дальнейшей тактики терапии.

Возможно, дополнительная информация о статусе заболевания, представленная визуализирующими методами, позволит назначать дополнительное лечение в случае необходимости, и воздержаться от дорогостоящей и токсичной терапии в случаях, где такая необходимость отсутствует.

Использование новых МРТ-режимов, таких как диффузионно-взвешенное изображение [49, 83], безусловно, позволит расширить понимание биологических особенностей течения ММ и определить функциональную активность очагов поражения костного мозга после завершения противоопухолевого лечения.

4.3. Исследование эффективности поддерживающей терапии в зависимости от результатов МРТ костного мозга

С целью определения влияния на показатели выживаемости больных результатов МРТ костного мозга и поддерживающей терапии леналидомидом проведен анализ клинико-лабораторных показателей 32 больных ММ, находящихся в ПР на 100-й день после ауто-ТГСК.

Среди 32 больных ММ, включенных в исследование, в 5 случаях на МР-томограммах костного мозга после выполнения ауто-ТГСК не было выявлено каких-либо поражений.

Очаговые изменения МР-сигнала от костного мозга были определены у 27 больных в количестве от 1 до 56 (средняя 7±11). При этом от 1 до 10 очагов отмечено у 21 (83%) больного, от 11 до 20 - у 4 (11%), более 20 очагов в 2 (6%) случаях. Общий объем опухолевой массы варьировал от 0,48 см^3 до 75,71 см^3 (средняя 10,6±16 см^3).

На момент анализа живы 30 больных, 23 из них (72%) сохраняют ПР продолжительностью от 11 до 25 месяцев (медиана 17). Рецидив был диагностирован у 9 больных через 3 - 15 месяцев (медиана 7) после ауто-ТГСК. Смерть констатирована в двух случаях от рефрактерного рецидива ММ.

На рисунке 32 представлены кривые ВБП больных ММ после ауто-ТГСК в зависимости от проведения поддерживающей терапии леналидомидом.

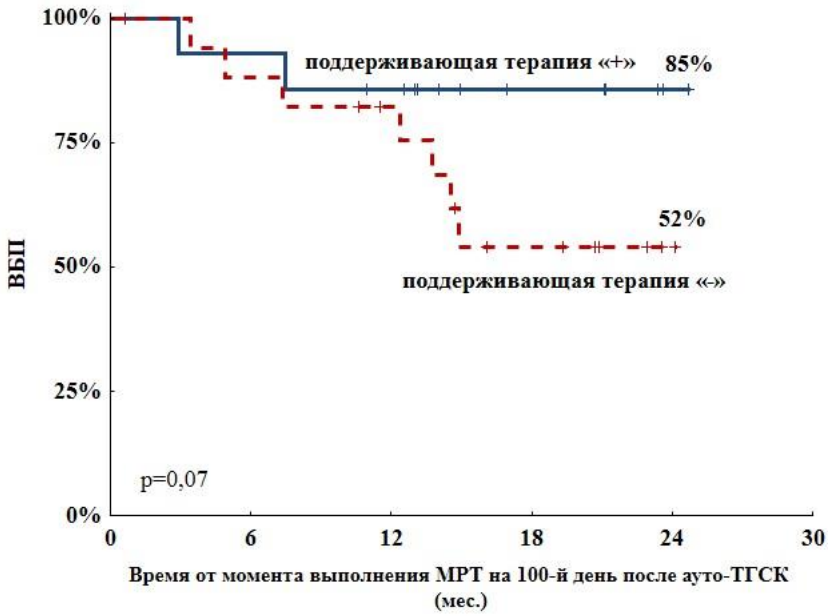

Рисунок 32. Выживаемость без прогрессии больных ММ в зависимости от проведения поддерживающей терапии после ауто-ТГСК.

При сравнении 2-летней ВБП отмечены явно лучшие показатели в группе больных, получавших поддерживающую терапию по сравнению с больными, находившимися под наблюдением без терапии: 85% против 52%, соответственно. Однако статистической

достоверности различий получить не удалось (p=0,07), что, возможно, обусловлено недостаточным числом больных, включенных в исследование.

Далее, был проведен анализ зависимости показателей ВБП от сочетания двух параметров: наличия опухолевой массы на МР-томограммах и проведения поддерживающей терапии. МРТ-позитивный статус (обнаружение опухоли объемом более 1 см^3) был определен у 20 больных. В свою очередь, отсутствие изменений МР-сигнала от костного мозга или обнаружение опухоли в объеме менее 1 см^3 принималось за МРТ-негативный ответ, что было зафиксировано у 12 больных.

Среди больных с МРТ-позитивным статусом после ауто-ТГСК и отсутствием дальнейшего поддерживающего лечения в 8 (57%) случаях были выявлены рецидивы заболевания в сроки от 3 до 15 месяцев после ауто-ТГСК (медиана 6). При назначении поддерживающей терапии в группе МРТ-позитивных больных в 3 (21%) случаях отмечались рецидивы в сроки от 3 до 10 месяцев (медиана 7). Таким образом, при обнаружении остаточной опухолевой массы методом МРТ через 100 дней после ауто-ТГСК и отсутствии поддерживающей терапии риск неблагоприятного события увеличивался в среднем в 2,5 раза в сравнении с группой, получавшей поддерживающее лечение, при этом сроки развития рецидива были практически одинаковыми.

На рисунке 33 представлены кривые ВБП больных ММ в зависимости от наличия опухолевой массы на МР-томограммах и выполнения поддерживающей терапии после ауто-ТГСК.

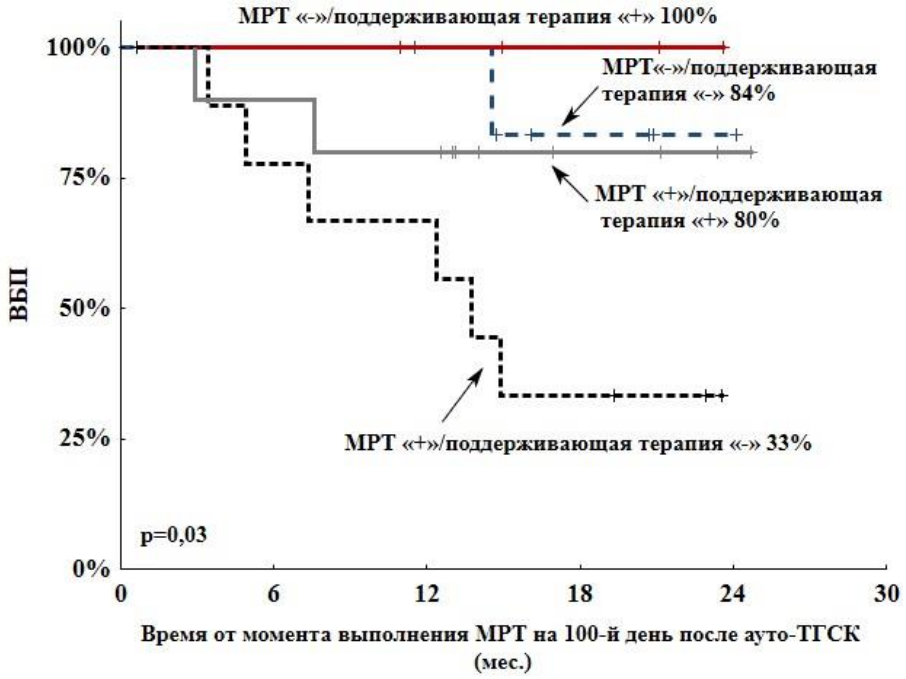

Рисунок 33. Выживаемость без прогрессии больных ММ в зависимости от наличия опухоли на МРТ и проведения поддерживающего лечения.

При достижении МРТ-негативного статуса были отмечены наилучшие показатели 2-летней ВБП: 100% при назначении поддерживающей терапии и 84% при отсутствии таковой.

Напротив, 2-летняя ВБП в группе больных с детектируемой на МРТ опухолевой массой статистически значимо (p=0,03) различалась в зависимости от проведения поддерживающей терапии и составила 80% в группе больных, получавших поддерживающее лечение против 33% в группе больных без такового. Таким образом, назначение поддерживающей терапии при выявлении на МР-томограммах остаточной опухолевой массы на 100-й день после ауто-ТГСК оказывает положительное влияние на продолжительность ВБП.

Назначение поддерживающей терапии больным с МРТ-позитивным статусом способствовало улучшению ВБП, которая была практически сопоставима с аналогичным показателем у больных при МРТ-негативном статусе, находившихся под наблюдением без поддерживающей терапии. Так, 2-летняя ВБП больных с МРТ-позитивным статусом, получавших поддерживающую терапию составила 80% против 84% в группе МРТ-негативных больных без поддерживающего лечения (p=0,5).

Таким образом, назначение поддерживающей терапии при наличии остаточной опухоли на МР-томограммах на 100-й день после ауто-ТГСК способствовало улучшению показателей ВБП больных ММ.

Многофакторный кокс-регрессионный анализ, сопоставивший влияние клинических параметров (стадия заболевания, количество линий терапии, наличие костных плазмоцитом, противоопухолевый ответ перед ауто-ТГСК, результаты МРТ) на показатели 2-летней ВБП подтвердил, что наиболее важным фактором, от которого зависела ВБП, оказалось наличие остаточной опухоли на МР-томограммах костного мозга (таблица 16).

Таблица 16. Многофакторный анализ влияния различных клинических параметров на ВБП больных ММ в ПР после ауто-ТГСК.

Клинические параметры	HR (95% ДИ)	p	Вероятность рецидива
1) III стадия ISS	1,25 (0,24–2,31)	0,62	
2) Количество линий терапии до ауто-ТГСК > 2	1,91 (0,26–4,21)	0,53	
3) Наличие костной плазмоцитомы в дебюте	1,6 (0,16–2,80)	0,57	
4) Отсутствие ПР перед ауто-ТГСК	2,06 (0,41–5,33)	0,37	
5) Наличие опухолевой ткани на МРТ объемом более 1 см^3	3,26 (1,70–6,49)	0,05	
6) Проведение поддерживающей терапии	0,49 (0,07–1,54)	0,17	

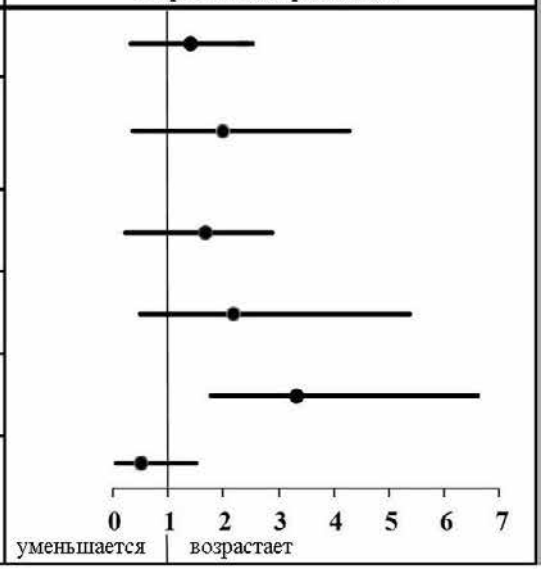

Таким образом, МРТ-позитивный статус после ауто-ТГСК следует рассматривать в качестве неблагоприятного прогностического фактора, снижающего показатели ВБП.

Результаты большинства проведенных рандомизированных клинических исследований свидетельствовали об улучшении показателей ВБП у больных ММ, получавших после ауто-ТГСК поддерживающее лечение [32, 118, 124, 132, 138].

Повышение показателей ОВ определено в опубликованном в 2017г. Philip McCarthy мета-анализе, в который были включены 1208 больных ММ, рандомизированных на проведение поддерживающего лечения леналидомидом после ауто-ТГСК или без посттрансплантационной терапии. Результаты исследования показали, что при назначении леналидомида в качестве поддерживающей терапии наряду с улучшением показателей ВБП, были получены и достоверно лучшие показатели ОВ. Так, 7-летняя ОВ в группе больных, находившихся на поддерживающей терапии, составила 62% против 50% в группе больных без таковой (p=0,001)[95].

Поиск наиболее эффективной схемы поддерживающей терапии в настоящее время продолжается. Изучаются преимущества использования иксазомиба, карфилзомиба, элотузумаба, даратумумаба и ингибиторов гистондиацетилазы в качестве поддерживающего лечения, как в монорежиме, так и в комбинации с иммуномодулирующими препаратами [132]. Итоги проводимых исследований позволят скорректировать существующие подходы к поддерживающей терапии больных ММ после ауто-ТГСК.

Результаты проведенного нами исследования подтверждают возможность персонализированного назначения поддерживающего лечения с учетом МРТ костного мозга.

Так, при отсутствии минимальной остаточной популяции опухолевых клеток на МР-томограммах возможно воздержаться от проведения поддерживающей терапии и ограничиться регулярным наблюдением за больными с выполнением стандартных диагностических тестов. В случае МРТ-позитивности больным показано назначение поддерживающей терапии.

4.4. Сопоставление результатов иммунофенотипирования и МРТ костного мозга

Для изучения влияния на показатели ВБП совокупности двух факторов, таких как результаты МРТ и иммунофенотипирования клеток костного мозга, были проанализированы МР-томограммы и результаты проточной цитометрии 18 больных ММ, достигших ПР после ауто-ТГСК и не получавших посттрансплантационной терапии.

Всем больным на 100-й день после ауто-ТГСК выполнялись МРТ и иммунофенотипирование костного мозга методом 6-ти цветной проточной цитометрии.

Среди 18 больных ММ, включенных в исследование, в 3 (17%) случаях на МР-томограммах костного мозга после выполнения ауто-ТГСК не было выявлено каких-либо поражений. Очаговые изменения МР-сигнала от костного мозга были определены у 15 (83%) больных в количестве от 1 до 40 (средняя 7±10). При этом от 1 до 10 очагов отмечено у 11 (73%) больных, от 11 до 20 - у 3 (20%), более 20 очагов в 1 (7%) случае. Общий объем опухолевой массы варьировал от 0,24 см^3 до 75,71 см^3 (средняя 13±20 см^3).

МРТ-негативный статус (отсутствие изменений МР-сигнала от костного мозга или обнаружение опухоли в объеме менее 1 см^3) был документирован у 8 больных. МРТ-позитивный статус (обнаружение опухоли объемом более 1 см^3) был определен в 10 случаях.

Рецидив заболевания констатирован у 7 больных на сроке от 3 до 15 месяцев (медиана 11), при этом в 1 случае на МР-томограммах не определялась остаточная опухолевая ткань и у 6 больных на 100-й день после ауто-ТГСК был документирован МРТ-позитивный статус.

На рисунке 34 представлены кривые ВБП в зависимости от наличия опухолевой ткани на МР-томограммах костного мозга больных ММ, находившихся в ПР после выполнения ауто-ТГСК и не получавших поддерживающего лечения. 2-летняя ВБП была достоверно ($p<0,01$) выше в группе больных с МРТ-негативным статусом и составила 88% против 32% в группе больных с МРТ-позитивным статусом после ауто-ТГСК.

Таким образом, достижение МРТ-негативного статуса в результате ауто-ТГСК является благоприятным прогностическим фактором, оказывающим влияние на продолжительность выживаемости без прогрессии.

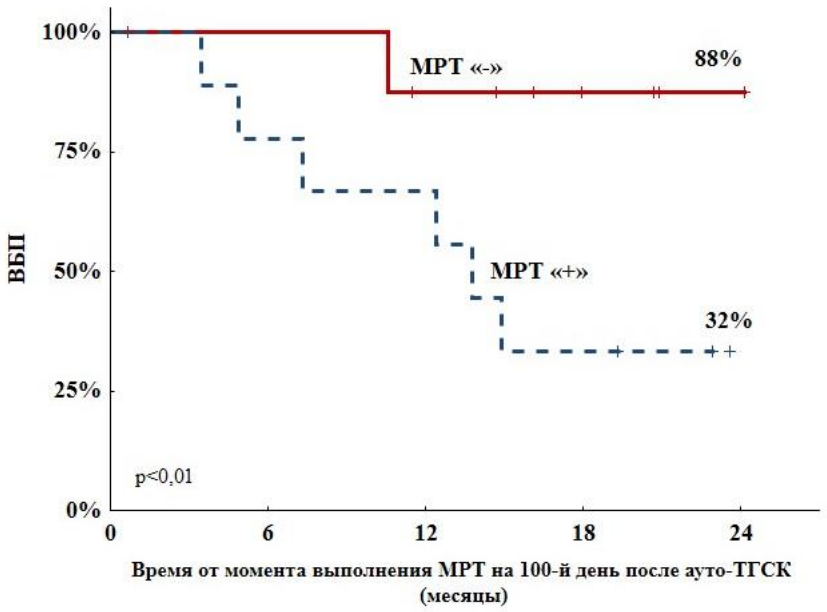

Рисунок 34. Выживаемость без прогрессии больных ММ, находящихся в ПР после ауто-ТГСК в зависимости от наличия опухолевой массы на МР-томограммах.

Результаты иммунофенотипирования клеток костного мозга, выполненного на 100-й день после ауто-ТГСК, свидетельствовали о достижении сПР заболевания у 14 больных (78%), в то время как в 4 (22%) случаях в костном мозге выявлялись аберрантные плазматические клетки.

Показатели 2-летней ВБП в зависимости от результатов проточной цитометрии, представленные на рисунке 35, достоверно (p>0,5) не отличались и были практически одинаковы у больных с МОБ-негативным и МОБ-позитивным статусом и составили 60% и 50%, соответственно.

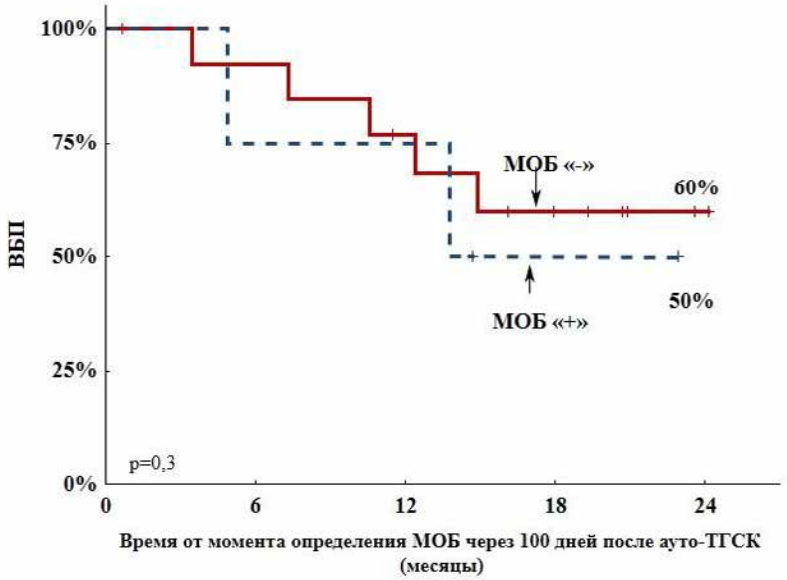

Рисунок 35. Выживаемость без прогрессии больных ММ в зависимости от результатов иммунофенотипирования клеток костного мозга.

Вместе с тем, вероятность рецидива при обнаружении МОБ методом иммунофенотипирования была в 1,5 раза выше, чем при отсутствии МОБ в костном мозге. Рецидив был констатирован у 2 (50%) больных с МОБ-позитивным статусом и у 5 (35%) больных с МОБ-негативным статусом после ауто-ТГСК.

Далее нами было проведено сопоставление влияния на ВБП двух факторов - результатов МРТ и проточной цитометрии (таблица 17).

Таблица 17. Результаты МРТ и иммунофенотипирования клеток костного мозга у больных ММ, находившихся в ПР после ауто-ТГСК и не получавших посттрансплантационной терапии.

N	Результаты магнитно-резонансной томографии		Результаты иммунофенотипирования		ВБП (месяцы)	Статус на момент анализа
	Наличие изменений МР-сигнала от КМ	Объем опухоли см^3	Наличие МОБ	Величина МОБ (%)		
1	Выявлены	0,9	Не выявлена	-	21	Ремиссия
2	Выявлены	75,71	Не выявлена	-	19	Ремиссия
3	Выявлены	6,42	Выявлена	0,02	23	Ремиссия
4	Отсутствуют	-	Не выявлена	-	21	Ремиссия
5	Отсутствуют	-	Не выявлена	-	16	Ремиссия
6	Выявлены	3,97	Выявлена	0,13	5	Рецидив
7	Выявлены	31,89	Не выявлена	-	12	Рецидив
8	Выявлены	0,54	Не выявлена	-	11	Рецидив
9	Отсутствуют	-	Выявлена	0,02	15	Ремиссия
10	Выявлены	5,35	Не выявлена	-	1	Ремиссия
11	Выявлены	0,57	Не выявлена	-	18	Ремиссия
12	Выявлены	0,36	Не выявлена	-	12	Ремиссия
13	Выявлены	22,51	Не выявлена	-	3	Рецидив
14	Выявлены	3,18	Не выявлена	-	15	Рецидив
15	Выявлены	0,24	Не выявлена	-	24	Ремиссия
16	Выявлены	26,21	Не выявлена	-	7	Рецидив
17	Выявлены	15,42	Выявлена	0,01	14	Рецидив
18	Выявлены	2,39	Не выявлена	-	24	Ремиссия

Результаты иммунофенотипирования свидетельствовали о достижении сПР у 14 (78%) больных, нормальная МРТ-картина костного мозга была определена у 3 больных (17%).

Остаточная опухолевая масса методом МРТ была выявлена в 15 (83%) случаях, в то время как методом проточной цитометрии МОБ определялась у 4 (22%) больных в количестве от 0,01 до 0,13%.

В трех случаях и результаты иммунофенотипирования и МРТ костного мозга свидетельствовали о наличии остаточной опухолевой ткани. У одного больного, несмотря на выявление аберрантных плазматических клеток в костном мозге методом проточной цитометрии, не были обнаружены изменения МР-сигнала от костного мозга. В 7 случаях результаты иммунофенотипирования свидетельствовали об отсутствии МОБ, но на МРТ костного мозга выявлялись инфильтративные изменения в объеме более 1 см^3.

Для оценки влияния на показатели выживаемости, выявленных различий определения МОБ методами МРТ и проточной цитометрии, нами проведен анализ ВБП 14 больных, достигших сПР после ауто-ТГСК, но отличавшихся по МРТ-статусу (рисунок 36).

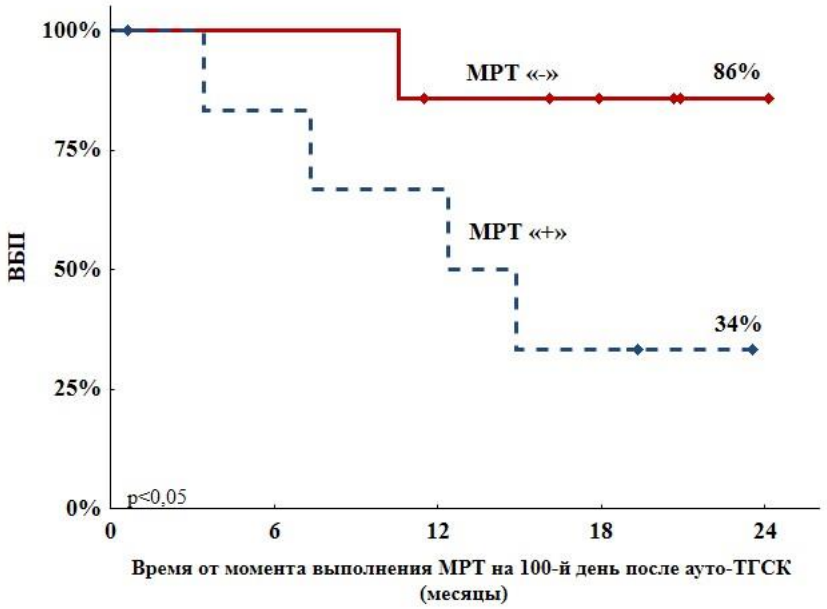

Рисунок 36. Выживаемость без прогрессии больных, находящихся в строгой полной ремиссии после ауто-ТГСК в зависимости от наличия опухолевой массы на МР-томограммах.

2-летняя ВБП в группе больных с отсутствием опухолевой ткани на МР-томограммах костного мозга (n=7) была достоверно ($p<0,05$) выше и составила 86% против 34% в группе больных с МРТ-позитивным статусом (n=7) после ауто-ТГСК.

Выявленные, при сопоставлении результатов проточной цитометрии и МРТ костного мозга, различия свидетельствуют о том, что выполнение МРТ у больных, достигших сПР заболевания, позволяет обнаружить поражения костного мозга диффузно-очагового характера при исследовании всего скелета. В то время как при иммунофенотипировании клеток осуществляется анализ локального поражения костного мозга из места пункционной биопсии.

Таким образом, выполнение МРТ костного мозга способствует снижению ложно-негативных результатов определения МОБ после ауто-ТГСК. Поэтому результаты МРТ должны учитываться при назначении поддерживающей терапии.

Отсутствие МОБ, как при иммунофенотипировании, так и при МРТ–исследовании на 100-й день после ауто-ТГСК, является благоприятным прогностическим фактором, повышающим ВБП.

Представленные результаты наблюдения за больными, находившимися после ауто-ТГСК без поддерживающей терапии, свидетельствуют о том, что подтверждение МОБ-негативности двумя методами (МРТ и проточной цитометрией) может явиться критерием для отказа от назначения поддерживающей терапии после ауто-ТГСК.

В качестве клинического примера влияния на ВБП достижения сПР заболевания и МРТ-негативного статуса в результате ауто-ТГСК, а также преодоления неблагоприятных цитогенетических нарушений, выявленных в дебюте заболевания, приводим описание клинического случая.

Клинический пример.

Женщина 65 лет, отметила появление прогрессирующей слабости в 2014г., по данным общего анализа крови обнаружена анемия до 84 г/л.

Иммунохимическое исследование крови и мочи выявило моноклональную секрецию G k (35.9 г/л), белок B-J не обнаружен. Содержание β2 - микроглобулина составило 5,6 мг/л. В биохимическом анализе крови обращало на себя внимание повышение общего белка до 97 г/л (альбумин 35 г/л), остальные показатели в пределах нормы.

В миелограмме - 31% плазматических клеток, в трепанобиоптате визуализировалась массивная меж- и паратрабекулярная инфильтрация плазматическими клетками и клетками с морфологией проплазмоцитов.

По данным низкодозового КТ всего скелета выявлены множественные остеодеструкции в костях черепа, верхнего плечевого пояса, позвоночника, таза, диффузный остеопороз.

При цитогенетическом исследовании методом FISH выявлена делеция TP 53 (17p13) в 60% ядер.

Таким образом, был установлен диагноз: множественная миелома, протекающая с парапротеинемией G k, распространенным остеодеструктивным процессом, III A стадия по D-S, III ст. по ISS. Группа высокого цитогенетического риска.

Индукционная терапия, проведенная пациентке, включала 12 курсов VCD (бортезомиб+циклофосфамид+дексаметазон), в результате которых была достигнута полная ремиссия заболевания.

После завершения индукционного этапа терапии пациентке выполнено МРТ позвоночника и костей таза, по данным которых изменений МР-сигнала от костного мозга выявлено не было (рисунок 37).

Рисунок 37. МР-томограммы шейного (а) и поясничного (б) отделов позвоночника до ауто-ТГСК.

Мобилизация СКК проведена по схеме циклофосфамид 4 г/м^2 + ГКСФ 5 мкг/кг/сут. Заготовлено 14,9 х 10^6/кг CD34 позитивных клеток. На фоне ПР заболевания в условиях применения высокодозного мелфалана пациентке была выполнена ауто-ТГСК.

На 100-й день после ауто-ТГСК результаты иммунофенотипирования костного мозга свидетельствовали о достижении строгой полной ремиссии заболевания (МОБ-негативного статуса). По данным контрольного МРТ исследования очагов изменённого МР-сигнала от костного мозга выявлено не было.

Затем пациентка была включена в исследование и рандомизирована на ветвь наблюдения без поддерживающей терапии. Каждые три месяца проводили мониторинг заболевания и МОБ-статуса.

Последнее обследование проведено на сроке +2,5 года ауто-ТГСК, подтверждена сохраняющаяся строгая полная ремиссия ММ.

Данный клинический пример демонстрирует возможность достижения глубокого и длительного противоопухолевого ответа в результате ауто-ТГСК. При этом, отсутствие аберрантных плазматических клеток по данным проточной цитометрии и МРТ-негативный

ответ обеспечили продолжительный период (более 2 лет) выживаемости без признаков прогрессии, несмотря на отсутствие поддерживающей терапии и выявленные в дебюте заболевания цитогенетические нарушения, классифицируемые как высокий риск.

Глава 5. Определение опухолевого поражения у больных множественной миеломой после ауто-ТГСК методом ПЭТ/КТ

В настоящей главе приведены результаты сравнительного исследования эффективности применения двух радиофармпрепаратов (^{18}F-ФДГ и ^{11}C-метионин) для определения опухолевого поражения у больных ММ после ауто-ТГСК методом ПЭТ/КТ.

Кроме того, в соответствии с задачами исследования проведено сопоставление результатов двух методов оценки МОБ: ПЭТ/КТ и проточной цитометрии.

5.1. Сопоставление эффективности двух радиофармпрепаратов (^{18}F-ФДГ и ^{11}C-метионина) при исследовании костного мозга методом ПЭТ/КТ

Для определения очагов гиперметаболической активности 27 больным ММ на 100-й день после ауто-ТГСК была выполнена ПЭТ/КТ.

С целью определения диагностических возможностей двух радиофармпрепаратов для визуализации опухолевого поражения костного мозга у больных ММ после ауто-ТГСК выполнялась ПЭТ/КТ с последовательным применением ^{18}F-ФДГ и ^{11}C-метионина.

Среди 27 больных, включенных в исследование, у большинства (16/60%) после выполнения ауто-ТГСК согласно критериям IMWG была достигнута ПР заболевания, ОХЧР документирована в 9 (33%) и ЧР - в 2 (7%) случаях.

Для оценки результатов использования ^{18}F-ФДГ и ^{11}C-метионина проведен анализ 54 ПЭТ/КТ-изображений 27 больных ММ. Результаты исследования представлены в таблице 18.

На первом этапе проведен анализ результатов КТ, выполненной больным на 100-й день после ауто-ТГСК. При оценке КТ-изображений отсутствие деструкций костной ткани определено в 3 случаях (11%), от 1 до 5 очагов выявлено в 2 (7%) случаях и множественные остеодеструкции были определены у 22 (82%) больных.

Далее проведен сравнительный анализ фиксации двух радиофармпрепаратов при проведении ПЭТ/КТ. При использовании ^{18}F-ФДГ патологическое накопление радиофармпрепарата отмечено в 37% (n=10) случаев, ПЭТ-негативные результаты получены у 63% (n=17) больных.

Таблица 18. Сравнение результатов ПЭТ/КТ с 18F-ФДГ и 11С-метионином, выполненной больным ММ после ауто-ТГСК.

N	Результаты ПЭТ/КТ при использовании двух радиофармпрепаратов (РФП)						
	Число остеодеструкций на КТ	Фиксация РФП		SUVmax		Число очагов накопления РФП	
		^{18}F-ФДГ	^{11}С-МЕТ	^{18}F-ФДГ	^{11}С-МЕТ	^{18}F-ФДГ	^{11}С-МЕТ
1	Множество	Негатив	Позитив	-	2,9	-	2
2	0	Негатив	Негатив	-	-	-	-
3	Множество	Позитив	Позитив	3,1	5,6	3	5
4	Множество	Позитив	Позитив	3,9	3,7	1	1
5	Множество	Позитив	Позитив	2,4	2,9	1	5
6	Множество	Позитив	Позитив	3,5	4,6	2	2
7	Множество	Негатив	Позитив	-	2,9	-	12
8	Множество	Позитив	Позитив	2,5	2,6	2	2
9	Множество	Негатив	Позитив	-	2,8	-	1
10	Множество	Позитив	Позитив	3,1	5,6	6	6
11	Множество	Негатив	Негатив	-	-	-	-
12	Множество	Позитив	Негатив	3,8	-	3	-
13	Множество	Позитив	Позитив	3,6	2,7	2	5
14	0	Негатив	Позитив	-	5,4	-	1
15	Множество	Негатив	Позитив	-	2,9	-	2
16	Множество	Негатив	Позитив	-	4,4	-	6
17	1	Негатив	Негатив	-	-	-	-
18	5	Негатив	Негатив	-	-	-	-
19	Множество	Негатив	Позитив	-	2,9	-	6
20	Множество	Негатив	Позитив	-	3,0	-	3
21	0	Негатив	Негатив	-	-	-	-
22	Множество	Негатив	Негатив	-	-	-	-
23	Множество	Позитив	Позитив	2,4	4,7	3	9
24	Множество	Негатив	Позитив	-	2,3	-	1
25	Множество	Позитив	Позитив	3,1	3,2	3	3
26	Множество	Негатив	Негатив	-	-	-	-
27	Множество	Негатив	Негатив	-	-	-	-

Очаги гиперметаболизма после применения ^{11}C-метионина выявлены в 67% (n=18) случаев, отсутствие накопления определено у 33% (n=9) больных (рисунок 38). Таким образом, при использовании ^{11}C-метионина у больных ММ в 1,8 раз чаще определялись очаги патологического накопления радиофармпрепарата (p<0,02).

Отсутствие патологического накопления обоих радиофармпрепаратов определено у 8 (30%) больных, у 6 из которых была документирована полная иммунохимическая ремиссия, а в 2 случаях ОХЧР. При этом у 4 больных по данным КТ выявлялись множественные остеодеструкции, в 2 случаях определялось менее 5 очагов и у 2 больных отсутствовали деструктивные изменения костной ткани.

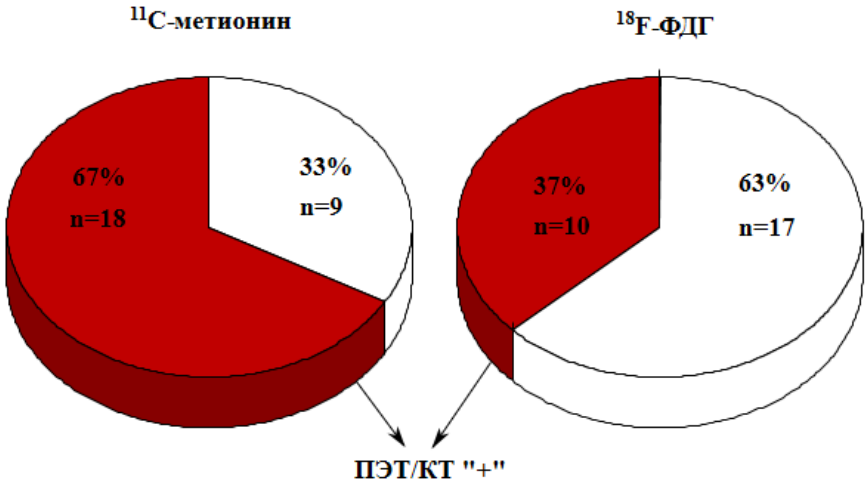

Рисунок 38. Частота накопления радиофармпрепаратов при ПЭТ/КТ у больных ММ после ауто-ТГСК.

Подсчет числа выявленных очагов гиперметаболической активности при ПЭТ/КТ с двумя радиофармпрепаратами показал, что при использовании ^{11}C-метионина в среднем определялось в 2,5 раз больше очагов патологического накопления по сравнению с ^{18}F-ФДГ (p<0,05). Так, после введения ^{18}F-ФДГ на ПЭТ/КТ у больных ММ обнаруживалось от 1 до 6 (средняя 1±1,5) очагов патологической фиксации, а использование ^{11}C-метионина позволило выявить от 1 до 12 (средняя 2,5±3,1) очагов поражения (рисунок 39).

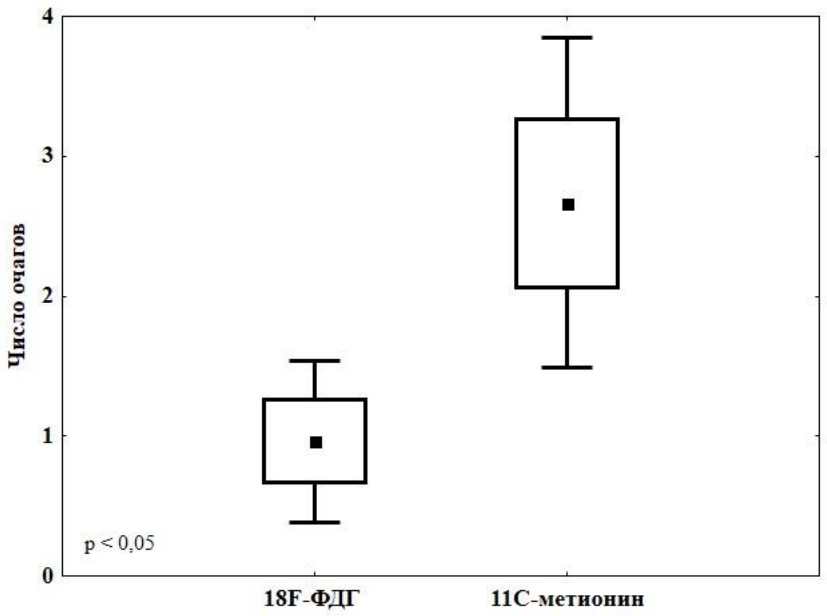

Рисунок 39. Количество очагов накопления радиофармпрепарата при ПЭТ/КТ с ^{18}F-ФДГ и ^{11}C-метионином.

На рисунке 40 представлено сравнение SUVmax двух радиофармпрепаратов при проведении ПЭТ/КТ. При использовании ^{18}F-ФДГ среднее значение SUVmax составило 1,02±1,6, в то время как среднее значение SUVmax для ^{11}C-метионина – 2,29±2,04. Таким образом, при использовании ^{11}C-метионина получены значения SUVmax, достоверно превышающие аналогичный показатель после применения ^{18}F-ФДГ (p=0,02).

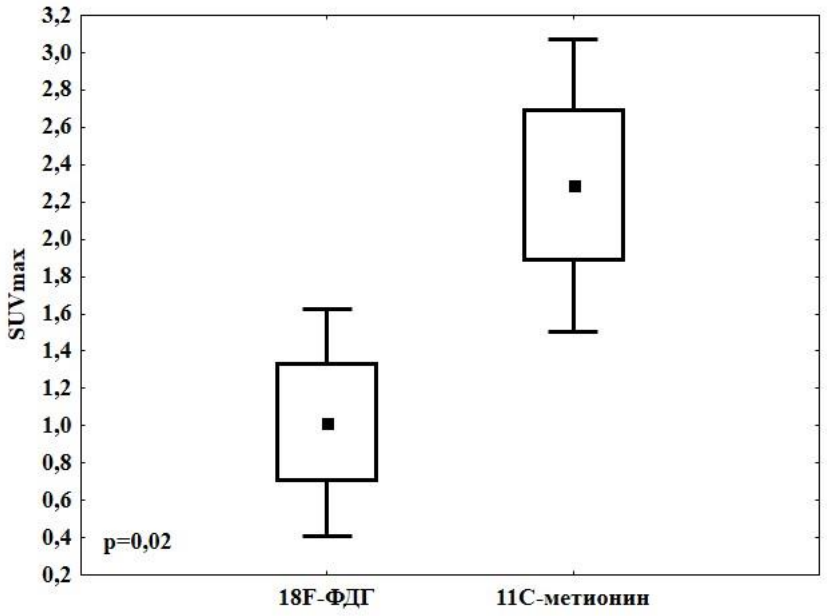

Рисунок 40.Сравнение SUVmax при ПЭТ/КТ с ^{18}F-ФДГ и ^{11}C-метионином.

Для подтверждения гипотезы о преимуществе использования ^{11}C-метионина с целью визуализации очагов опухолевого поражения у всех больных после ауто-ТГСК нами проведено сопоставление данных ПЭТ/КТ с результатами иммунохимического исследования крови и мочи.

У 11 больных после завершения программной терапии сохранялась секреция парапротеина в диапазоне от следового значения (выявлялся только в иммунофиксации) до 8,7 г/л, у 16 больных секреция моноклонального белка отсутствовала.

В подгруппе больных с сохраняющейся секрецией парапротеина накопление ^{11}C-метионина было определено у 9 (82%) из 11 больных, в то время как патологическая фиксация ^{18}F-ФДГ определялась только в 5 (45%) случаях. Таким образом, у 6 (55%) больных иммунохимические критерии свидетельствовали о наличии злокачественных плазматических клеток в организме, а по результатам ПЭТ/КТ с ^{18}F-ФДГ не было выявлено очагов гиперметаболической активности.

В свою очередь, при использовании ^{11}C-метионина ложно-негативные результаты были получены только в 2 (18%) случаях. Что свидетельствует о преимуществе использования ^{11}C-метионина для определения плазмоклеточного поражения у больных ММ.

Среди 16 больных, достигших полной иммунохимической ремиссии, очаги гиперметаболизма на ПЭТ/КТ с ^{11}C-метионином также определялись практически в 2 раза чаще, чем при использовании ^{18}F-ФДГ: 9 (56%) против 5 (31%), соответственно. Число очагов поражения, определенных у этих больных, было выше при использовании ^{11}C-метионина и составило от 1 до 12 (средняя 4±4), в то время как после применения ^{18}F-ФДГ выявлялось от 1 до 3 (средняя 2,5±1) очагов гиперметаболической активности.

Таким образом, выполнение ПЭТ/КТ с ^{11}C-метионином с целью определения минимальной остаточной болезни у больных ММ после ауто-ТГСК также является наиболее перспективным направлением, поскольку позволит снизить частоту ложнонегативных результатов.

Представляется важным отметить, что в двух случаях у больных с ПР заболевания и отсутствием патологического накопления ^{18}F-ФДГ на ПЭТ/КТ–сканах определялось диффузное накопление ^{11}C-метионина в позвоночнике и костях таза (рисунок 41). Другие авторы также указывают на преимущество использования ^{11}C-метионина по сравнению с ^{18}F-ФДГ для диагностики диффузного поражения костного мозга [63, 149].

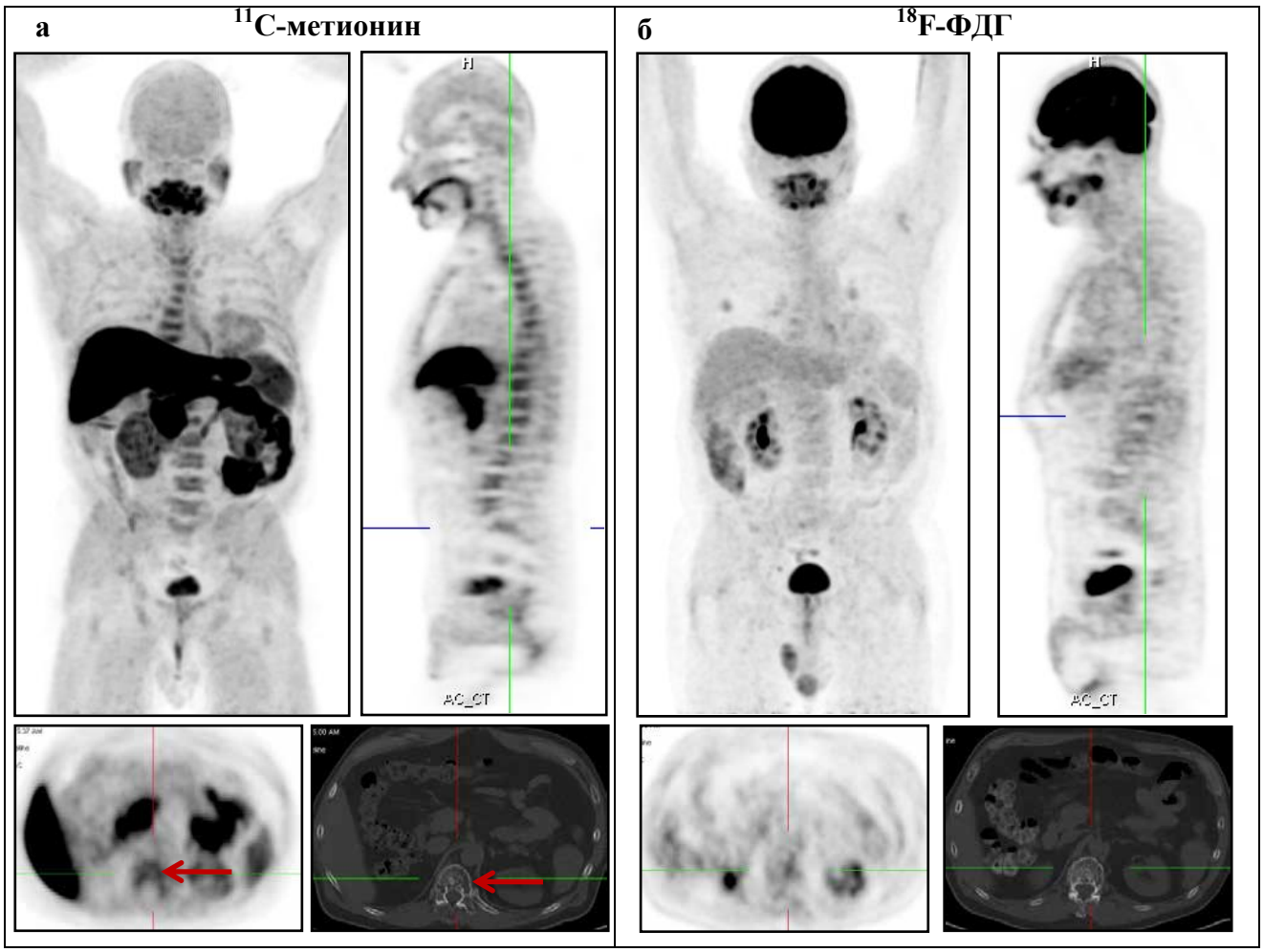

Рисунок 41. ПЭТ/КТ сканы больного ММ после ауто-ТГСК при введении двух радиофармпрепаратов: диффузное поражение костного мозга, выявленное после введения ^{11}C-метионина (а) и отсутствие очагов гиперметаболической активности при использовании ^{18}F-ФДГ (б).

Пациент К. 53 г. Диагноз: ММ протекающая с парапротеинемией Aλ, IIIA ст. Durie-Salmon, III ст. по ISS, диффузно-очаговая форма с распространенным остеодеструктивным процессом. Состояние после ауто-ТГСК, полная ремиссия заболевания. На ПЭТ/КТ сохраняются множественные участки остеолизиса в различных отделах скелета размерами 2-4-8-22 мм. При исследовании с ^{18}F-ФДГ признаков патологического гиперметаболизма в скелете не выявлено. При исследовании с ^{11}C-метионином в участках остеолизиса также без убедительных патологических очагов гиперметаболизма, однако, определяется диффузное повышенное накопление препарата в костном мозге на изученном уровне, не позволяющее исключить наличие остаточной опухолевой ткани.

За время наблюдения у 3 больных документирован ранний иммунохимический рецидив заболевания в сроки от 7 до 9 месяцев после ауто-ТГСК, при этом результаты ПЭТ/КТ,

выполненной на 100-й день после ауто-ТГСК были различные – в 1 случае очаги гиперметаболизма были выявлены при введении ^{11}C-метионина и ^{18}F-ФДГ, у второго больного введение обоих препаратов показало негативные результаты и в 3 случае выявлялась патологическая фиксация только ^{11}C-метионина.

В настоящее время мы не располагаем подтвержденными данными о влиянии выявленных различий патологического накопления ^{18}F-ФДГ и ^{11}C-метионина на ВБП и ОВ больных ММ. Медиана наблюдения за нашими больными составляет 11 месяцев. Возможно, более продолжительное наблюдение за больными с четким мониторингом течения миеломы, позволит определить прогностические факторы на основе результатов ПЭТ/КТ.

Результаты проведенного нами исследования свидетельствуют о том, что частота обнаружения ассоциированных с ММ поражений методом ПЭТ/КТ при использовании ^{11}C-метионина практически в два раза выше, чем при использовании ^{18}F-ФДГ и составляет 67% против 37%, соответственно ($p<0,02$).

Кроме того, применение ^{11}C-метионина позволило выявить и значительно большее число очагов патологического накопления радиофармпрепарата, связанных с миеломой.

Анализ результатов ПЭТ/КТ в подгруппе больных с сохраняющейся секрецией парапротеина в крови подтвердил более высокое значение ^{11}C-метионина для определения плазмоклеточного поражения: накопление ^{11}C-метионина было выявлено у 82% больных против 45% при использовании ^{18}F-ФДГ.

Позитивные результаты иммунохимического исследования крови у больных ММ подтверждают наличие опухолевых плазматических клеток в организме и, следовательно, могут рассматриваться в качестве контрольного параметра для изучения позитивной фиксации радиофармпрепаратов.

Сопоставление значений SUVmax двух радиофармпрепаратов показало, что использование ^{11}C-метионина при ПЭТ/КТ сопровождается достоверно более высокими значениями SUVmax, чем применение ^{18}F-ФДГ. Таким образом, при проведении ПЭТ/КТ с ^{11}C-метионином повышается точность диагностики опухолевого поражения у больных ММ после ауто-ТГСК.

Отличительной особенностью применения ^{11}C-метионина в сравнении с ^{18}F-ФДГ также является возможность визуализации диффузного поражения костного мозга, которое было определено в нашем исследовании у 2-х больных ММ после ауто-ТГСК.

Полученные нами результаты подтверждают высокое значение использования ^{11}C-метионина при ПЭТ/КТ у больных ММ. Аналогичные результаты были получены немецкой группой исследователей под руководством K. Lückerath – в рамках исследования был проведен сравнительный анализ активности различных радиофармпрепаратов на клеточных линиях [89].

Из аспирата костного мозга 19 больных ММ были выделены CD138-позитивные плазматические клетки. Концентрированные культуры плазматических клеток инкубировали с тремя радиофармпрепаратами: ^{18}F-ФДГ, ^{18}F-фторэтил-L-тирозин (^{18}F-ФЭТ) и ^{11}C-метионин. После этого, определяли внутриклеточную радиоактивность с использованием полуавтоматического гамма-счетчика. Учитывая, что фиксация и период полураспада радиоизотопов были различными, исследователи определили показатель активности поглощения радиофармпрепарата в минуту (cpm) на 1000 клеток. При использовании ^{18}F-ФЭТ показатели внутриклеточной активности были значительно ниже, чем у ^{18}F-ФДГ и составили 20 против 100 cpm/1000 клеток, соответственно. Инкубирование ^{11}C-метионина с плазматическими клетками определило наибольшую активность поглощения радиофармпрепарата, которая варьировала от 144 до 422 cpm/1000 клеток. Таким образом, активность поглощения ^{11}C-метионина миеломными клетками превышала аналогичный показатель при использовании ^{18}F-ФДГ приблизительно в 5 раз. В заключение авторы предположили, что активное поглощение ^{11}C-метионина может быть связано с биологическими механизмами миеломы.

Использование ^{11}C-метионина при ПЭТ/КТ позволяет преодолеть ограниченные возможности ^{18}F-ФДГ, в частности низкую специфичность обнаружения скудной инфильтрации костного мозга опухолевыми плазматическим клетками.

5.2. Сравнительный анализ определения минимальной остаточной болезни методами ПЭТ/КТ и иммунофенотипирования

С целью сопоставления результатов детекции МОБ методами ПЭТ/КТ и иммунофенотипирования, были проанализированы ПЭТ/КТ сканы и результаты проточной цитометрии костного мозга 16 больных ММ, достигших ПР после ауто-ТГСК.

Всем больным на 100-й день после ауто-ТГСК выполнялось иммунофенотипирование клеток костного мозга методом 6-ти цветной проточной цитометрии и ПЭТ/КТ с использованием двух радиофармпрепаратов: ^{18}F-ФДГ и ^{11}C-метионина.

Результаты проточной цитометрии свидетельствовали о достижении сПР заболевания в 12 (75%) случаях, в то время как у 4 (25%) больных в костном мозге выявлялись плазматические клетки с аберрантным иммунофенотипом в количестве от 0,009% до 0,05%.

Патологическое накопление ^{18}F-ФДГ на ПЭТ/КТ было выявлено у 5 (31%) больных, отсутствие фиксации радиофармпрепарата определено в 11 (69%) случаях.

При использовании ^{11}C-метионина очаги патологического гиперметаболизма были выявлены в 9 (56%) случаях, отсутствие накопления определено у 7 (44%) больных.

Сравнение результатов иммунофенотипирования и ПЭТ/КТ с ^{18}F-ФДГ и ^{11}C-метионином приведено в таблице 19.

Негативные результаты ПЭТ/КТ с ^{18}F-ФДГ и ^{11}C-метионином и отсутствие аберрантных плазматических клеток в костном мозге было выявлено у 5 (31%) больных. Таким образом, результаты двух методов свидетельствовали о достижении максимально возможного противоопухолевого ответа у 5 больных ММ после ауто-ТГСК.

Среди 4 больных с наличием МОБ в костном мозге, выявленной методом проточной цитометрии, в 2-х случаях были выявлены очаги гиперметаболической активности как при использовании ^{18}F-ФДГ, так и после применения ^{11}C-метионина.

При этом SUVmax были сопоставимы после использования двух радиофармпрепаратов. Еще у одного больного наряду с выявлением МОБ методом иммунофенотипирования определялись очаги метаболической активности ^{11}C-метионина, в то время как применение ^{18}F-ФДГ не свидетельствовало о наличии очагов поражения.

В другом наблюдении выявление МОБ методом проточной цитометрии не сопровождалось фиксацией радиофармпрепарата на ПЭТ/КТ как при использовании ^{18}F-ФДГ, так и после применения ^{11}C-метионина.

Использование ^{11}C-метионина способствовало обнаружению очагов гиперметаболической активности у 4 (25%) больных ММ, у которых результаты

иммунофенотипирования костного мозга и ПЭТ/КТ с ^{18}F-ФДГ свидетельствовали об отсутствии остаточной опухолевой массы.

Таблица 19.Сопоставление ПЭТ/КТ и проточной цитометрии у больных ММ.

N	Результаты ПЭТ/КТ				Результаты иммунофенотипирования		Статус на момент анализа
	Фиксация РФП		SUVmax				
	^{18}F-ФДГ	^{11}C-МЕТ	^{18}F-ФДГ	^{11}C-МЕТ	Наличие МОБ	Величина МОБ (%)	
1	позитив	позитив	3,1	5,6	не выявлена	-	ремиссия
2	позитив	позитив	3,9	3,7	не выявлена	-	рецидив
3	негатив	позитив	-	2,9	выявлена	0,01	ремиссия
4	негатив	позитив	-	2,8	не выявлена	-	ремиссия
5	позитив	негатив	3,8	-	не выявлена	-	ремиссия
6	позитив	позитив	3,6	2,7	выявлена	0,02	ремиссия
7	негатив	позитив	-	2,9	не выявлена	-	ремиссия
8	негатив	позитив	-	4,4	не выявлена	-	ремиссия
9	негатив	негатив	-	-	не выявлена	-	ремиссия
10	негатив	негатив	-	-	выявлена	0,009	ремиссия
11	негатив	негатив	-	-	не выявлена	-	ремиссия
12	негатив	негатив	-	-	не выявлена	-	ремиссия
13	негатив	позитив	-	2,3	не выявлена	-	ремиссия
14	позитив	позитив	3,1	3,2	выявлена	0,05	ремиссия
15	негатив	негатив	-	-	не выявлена	-	ремиссия
16	негатив	негатив	-	-	не выявлена	-	ремиссия

Позитивная фиксация обоих радиофармпрепаратов на ПЭТ/КТ была определена в 2 случаях, при этом по результатом проточной цитометрии у этих больных не было выявлено клона плазматических клеток с аберрантным иммунофенотипом.

Достоверных различий определения МОБ при сопоставлении результатов проточной цитометрии и ПЭТ/КТ с ^{18}F-ФДГ и ^{11}C-метионином выявлено не было.

Позитивные результаты определения МОБ получены в 25% при иммунофенотипировании костного мозга, в 31% случаев после применения ^{18}F-ФДГ и в 56% при использовании ^{11}C-метионина для ПЭТ/КТ (рисунок 42). Вероятнее всего, различия статистически не значимы в связи с недостаточным количеством больных, включенных в исследование. Прямое сравнение эффективности определения МОБ методом проточной

цитометрии и ПЭТ/КТ с ^{11}С-метионином свидетельствуют о превосходстве последнего более чем в 2 раза (25% против 56%).

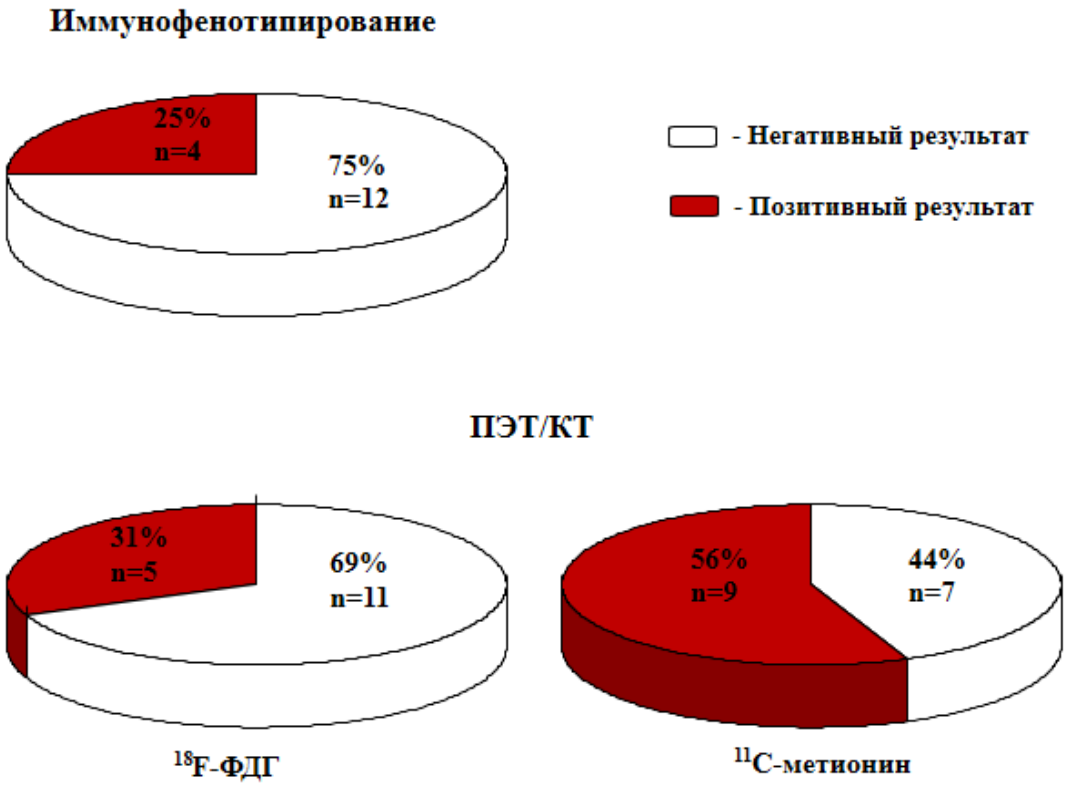

Рисунок 42. Частота выявления минимальной остаточной болезни у больных ММ после ауто-ТГСК методом проточной цитометрии и ПЭТ/КТ с ^{18}F-ФДГ и ^{11}С-метионином.

Таким образом, использование ^{11}С-метионина при ПЭТ/КТ способствует обнаружению МОБ с большей частотой, чем применение ^{18}F-ФДГ и выполнение иммунофенотипирования клеток костного мозга. Безусловно, для подтверждения выявленных различий необходимо продолжить исследование с включением большего количества больных.

За время наблюдения (медиана 4 месяца, диапазон 3-15) за больными зарегистрирован 1 рецидив заболевания. При этом, результаты иммунофенотипирования, выполненные на 100-й день после ауто-ТГСК, свидетельствовали о достижении сПР, в то время как на ПЭТ/КТ с ^{18}F-ФДГ и ^{11}С-метионином выявлялись очаги гиперметаболической активности.

Продолжение исследования и наблюдение за больными с мониторингом течения миеломы, позволит определить наиболее чувствительный метод для детекции МОБ у больных ММ после ауто-ТГСК.

Совместное использование двух методов для оценки полноты ремиссии позволит повысить частоту обнаружения МОБ, а, следовательно, улучшит контроль над эффективностью лечения и позволит выявить критерии к назначению поддерживающего лечения.

Рекомендации, предложенные после анализа результатов исследования, согласуются с консенсусом IMWG 2016г., в котором для оценки МОБ предлагается использовать несколько методов [77]. При этом рекомендуется применять любой из доступных молекулярных методов детекции МОБ (проточную цитометрию, аллель-специфичную ПЦР или секвенирование нового поколения) в сочетании с ПЭТ/КТ с ^{18}F-ФДГ.

По мнению международной группы экспертов, совместное применение визуализирующего и молекулярного методов детекции МОБ в последующих проспективных клинических исследованиях позволит снизить частоту ложно-негативных результатов определения МОБ.

Однако результаты нашего исследования свидетельствуют о необходимости выполнения ПЭТ/КТ с ^{11}C-метионином вместо ^{18}F-ФДГ. Поскольку частота обнаружения очагов гиперметаболической активности была в 2 раза выше при использовании ^{11}C-метионина по сравнению с ^{18}F-ФДГ.

В качестве демонстрации клинической ценности ПЭТ/КТ с ^{11}C-метионином для определения показаний к поддерживающей терапии после ауто-ТГСК приводим описание клинического случая.

Клинический пример.

Женщина 32 лет, отметила нарушение зрения в виде диплопии, появление головных болей и прогрессирующего болевого синдрома в позвоночнике. По месту жительства выполнено МРТ головного мозга, выявлен мелкоочаговый процесс в лобной и затылочных долях головного мозга демиелонизирующего характера. В биохимическом анализе крови выявлена гиперпротеинемия (95,9 г/л). Выполнено иммунохимическое исследование, в котором определена моноклональная секреция G k (26.6 г/л), следовая экскреция белка B-J k. Содержание β2 - микроглобулина составило 5,7 мг/л. С подозрением на множественную миелому больная была госпитализирована в ФГБУ «НМИЦ гематологии» МЗ РФ.

В миелограмме - 37% плазматических клеток, в трепанобиоптате выявлены множественные очагово-диффузные пролифераты из плазматических клеток с бластной морфологией. При цитогенетическом исследовании методом FISH выявлены t(14;16), del17p13 и амплификация 1q21 в 80% ядер.

По данным низкодозового КТ всего скелета выявлены множественные остеодеструкции в костях черепа, верхнего плечевого пояса, позвоночника, таза, диффузный остеопороз. Выявлены костные плазмоцитомы в области клиновидной кости (12 х 8 мм), левой подвздошной кости (29 х 17мм, Th7 (32 х 9 мм), тела Th9 (29 х 14 мм).

Повторная МРТ головного мозга выявила гиперинтенсивные очаги от 3 до 8мм, наибольший из них расположен в теменной доле правого полушария размерами 12 х 8мм.

Морфологическое исследование ликвора и иммунофенотипирование не выявили плазматические клетки, по данным иммунохимического исследования ликвора обнаружен парапротеин G k 280 мг/л.

Таким образом, был установлен диагноз: множественная миелома, протекающая с парапротеинемией G к и протеинурией B-J k, множественными костными плазмоцитомами, экстрамедуллярной плазмоцитомой головного мозга, множественными очагами деструкции в костях черепа, ребрах, грудных позвонках, костях таза, III A стадия (Durie-Salmon), III стадия (ISS и R-ISS). Группа высокого цитогенетического риска.

Индукционная терапия, проведенная пациентке, включала 4 курса PAD (бортезомиб+адриабластин+дексаметазон) и 2 курса VCD (бортезомиб+ циклофосфамид+ дексаметазон), в результате которых была достигнута ОХЧР.

Далее в программу лечения планировалось включение трансплантации аутологичных стволовых клеток крови.

Мобилизация СКК проведена по схеме циклофосфамид 4 г/м^2 + ГКСФ 5 мкг/кг/сут. Заготовлено 5,95 х 10^6/кг CD34 позитивных клеток.

Однако после мобилизации и сбора СКК пациентка отметила усиление болевого синдрома в позвоночнике. По данным МРТ исследования на уровне тел Th5-Th9 позвонков выявлено мягкотканое образование размером 81х45х79мм с вовлечением задней дужки позвонка. На область костной плазмоцитомы была выполнена локальная лучевая терапия в СОД 40 Гр, в результате которой отмечено уменьшение опухолевого образования в области Th5-Th9 до 45х19х77мм. В то же время по данным контрольной МРТ обнаружено экстрамедуллярное образование в области Th11-L1, располагавшееся кзади от ножек диафрагмы и оттесняя их кнаружи, размерами 58х41х55 мм, при этом аорта была оттеснена вперёд, и располагалась в толще передних отделов образования.

В качестве противорецидивного лечения был проведен курс DHAP. Отмечено уменьшение выявленного компонента до 30,9х12,8х50 мм.

На фоне ЧР заболевания в условиях применения высокодозного мелфалана пациентке была выполнена тандемная ауто-ТГСК.

На 100-й день после II ауто-ТГСК результаты иммунохимического исследования, иммунофенотипирования, КТ костей скелета и МРТ свидетельствовали о достижении строгой полной ремиссии заболевания.

Кроме того пациентке была выполнена ПЭТ/КТ с использованием двух радиофармпрепаратов: ^{18}F-ФДГ очагов гиперметаболизма не выявила, применение ^{11}C-метионина сопровождалось фиксацией радиофармпрепарата в крыле левой подвздошной кости, левой лобковой кости, правой лобковой кости и правой скуловой кости (рисунок 43).

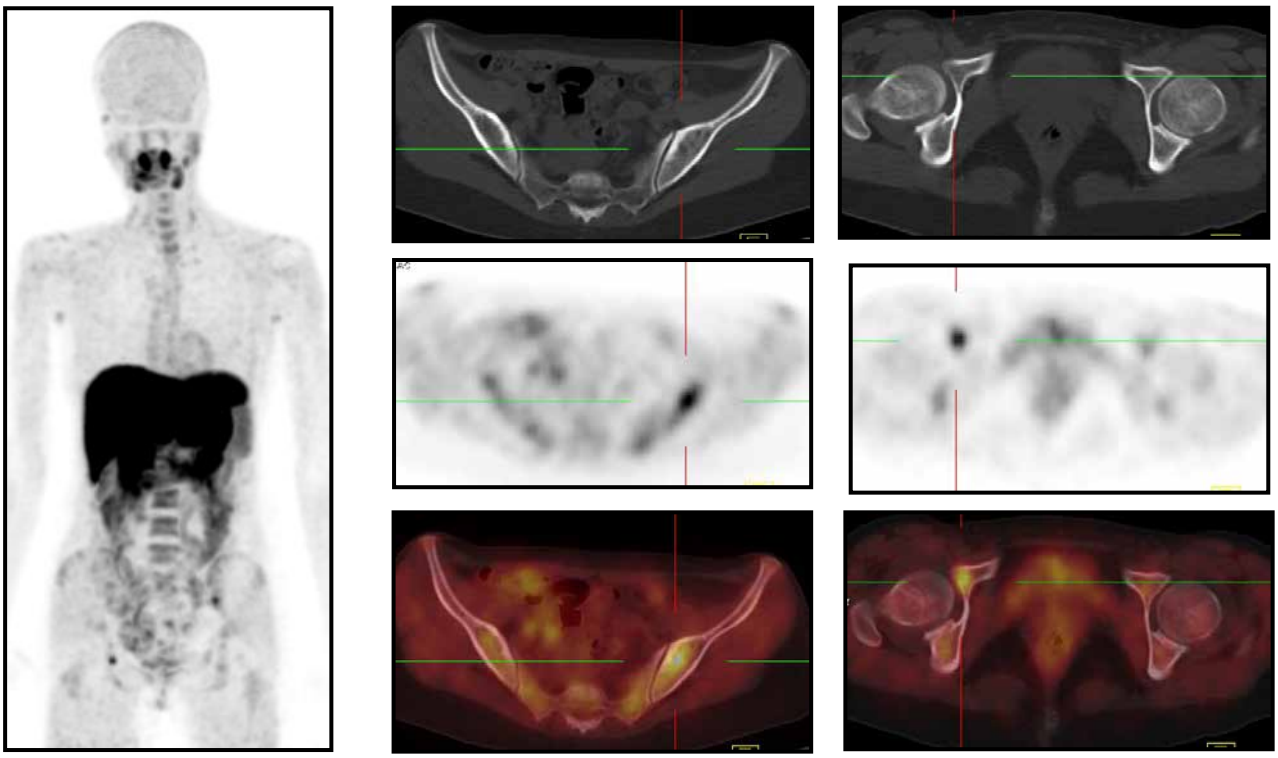

Рисунок 43. ПЭТ/КТ сканы пациентки на 100-й день ауто-ТГСК при использовании ^{11}C-метионина.

Таким образом, опираясь на данные ПЭТ/КТ с ^{11}C-метионином, пациентке была начата поддерживающая терапия леналидомидом 15 мг в сутки с 1 по 21 дни 28 дневного цикла, которая продолжалась в течение 12 месяцев.

По данным контрольного ПЭТ/КТ исследования, выполненного после завершения поддерживающей терапии очагов гиперметаболической активности как при использовании ^{18}F-ФДГ, так и после применения ^{11}C-метионина выявлено не было.

Пациентка находится под амбулаторным наблюдением, последнее обследование проведено на сроке +2,5 года ауто-ТГСК, подтверждена сохраняющаяся строгая полная ремиссия ММ.

Данный клинический пример демонстрирует возможность достижения глубокого и длительного противоопухолевого ответа при ММ, характеризующейся рецидивирующем течением, осложненным экстрамедуллярными плазмоцитомами.

Критерием к назначению поддерживающей терапии послужили позитивные результаты ПЭТ/КТ с ^{11}C-метионином, в то время как результаты проточной цитометрии и ПЭТ/КТ с ^{18}F-ФДГ свидетельствовали об отсутствии опухолевых плазматических клеток.

Контроль эффективности поддерживающего лечения также был возможен при выполнении ПЭТ/КТ с ^{11}C-метионином.

Заключение

Изучение минимальной остаточной болезни является важным параметром современной программы лечения больных ММ, поскольку характеризует эффективность терапии и отражает глубину противоопухолевого ответа.

В рамках проведенного нами исследования были определены сроки сохранения МОБ-негативного статуса у больных ММ, не получавших поддерживающего лечения после ауто-ТГСК. Вероятность сохранения МОБ-негативного статуса составила 60% в течение 3,5 лет. Абсолютное большинство больных, достигших сПР после ауто-ТГСК, сохраняли МОБ-негативный статус длительный период времени без иммунохимических и клинических признаков рецидива заболевания, несмотря на отсутствие поддерживающего лечения после ауто-ТГСК.

Результаты проведенного нами рандомизированного исследования по оценке эффективности поддерживающего лечения у больных, достигших ПР заболевания после ауто-ТГСК, свидетельствуют о том, что наличие МОБ является важным критерием, диктующим необходимость назначения посттрансплантационной терапии.

У больных, достигших МОБ-негативного статуса, не отмечено достоверных различий показателей ВБП в случае назначения или отсутствия посттрансплантационного лечения, т.е. назначение поддерживающей терапии при МОБ-негативном статусе не привнесло дополнительного эффекта. В то же время, при обнаружении МОБ методом проточной цитометрии проведение поддерживающего лечения леналидомидом обеспечило повышение показателей ВБП с 45% до 92%. Таким образом, продемонстрирована важность исследования МОБ для решения вопроса о назначении поддерживающей терапии.

Несмотря на то, что опубликованные к настоящему времени работы, с учетом данных статистического анализа и объема выборки, безапелляционно свидетельствуют о высоком значении поддерживающего лечения у больных ММ после ауто-ТГСК [69, 95, 104, 134, 137], сохраняется ряд нерешенных вопросов. Одним из которых является выбор схемы поддерживающего лечения - какой препарат наиболее эффективен и при каких прогностических факторах необходимо использовать тот или иной противоопухолевый агент. Важная роль в подборе схемы поддерживающей терапии отводится и цитогенетическим аномалиям [1]. Так, при анализе показателей выживаемости больных ММ, включенных в исследование HOVON-65/GMMG-HD4, в зависимости от цитогенетического риска, оказалось, что использование бортезомиба в индукционном режиме терапии и при проведении поддерживающего лечения способствует преодолению влияния на ВБП и ОВ такого неблагоприятного фактора как del(17p13).

Рандомизация на две ветви противоопухолевой терапии осуществлялась до начала лечения и включала: индукцию по схеме PAD, ауто-ТГСК и поддерживающее лечение бортезомибом 1,3 мг/м^2 подкожно 1 раз в две недели в течение 2 лет для одной группы больных или VAD, ауто-ТГСК и поддерживающее лечение талидомидом 50 мг в сутки в течение 2-х лет для другой группы. Авторы проанализировали прогностическую роль 12 хромосомных аномалий у 354 больных.

Результаты исследования показали, что при наличии del(17p13) медиана ВБП была значимо выше в группе больных, получавших бортезомиб в индукционном и поддерживающем режимах, и составила 26 месяцев против 12 месяцев в группе больных, получавших талидомид в рамках поддерживающей терапии (p=0,02). Достоверные различия получены и при сопоставлении показателей ОВ. Так, 3-летняя ОВ больных с del(17p13) при включении бортезомиба в программу лечения составляла 69% против 17% у больных, получавших талидомид в поддерживающем режиме (p=0,02).

Авторы отметили, что неблагоприятное влияние del(17p13) на ВБП и ОВ может быть уменьшено путем включения бортезомиба в программу терапии [109]. Но, необходимо отметить, что кроме разных режимов поддерживающей терапии, различными были и индукционные схемы лечения, что могло оказать существенное влияние на полученные результаты.

Использование леналидомида для лечения рецидивов и рефрактерных форм ММ с высоким цитогенетическим риском не привело к значимому улучшению показателей выживаемости больных [137]. Однако в доступных на сегодняшний день источниках, отражающих результаты крупного исследования по оценке эффективности леналидомида в рамках поддерживающей терапии («Миелома XI»), отмечено улучшение показателей ВБП для больных с высоким цитогенетическим риском при назначении леналидомида. Так, медиана ВБП больных с del(17p) или t(4;14) при назначении леналидомида составила 24,7 месяцев против 10,5 месяцев в группе больных, не получавших поддерживающую терапию (p=0,002)[68].

Таким образом, использование как бортезомиба, так и леналидомида в качестве поддерживающей терапии способствует улучшению показателей ВБП у больных ММ с высоким цитогенетическим риском. Вместе с тем, прямого сравнения эффективности назначения в качестве поддерживающей терапии леналидомида против бортезомиба в рамках проспективных исследований не проводилось.

Не менее важным вопросом является выбор схемы поддерживающего лечения – монотерапия или комбинация препаратов с различным механизмом действия. Использование трех препаратов, безусловно, сопряжено с лучшими показателями выживаемости, но связано и

с большим количеством нежелательных явлений. Результаты исследований по оценке эффективности бортезомиба или леналидомида в монорежиме свидетельствуют о высокой частоте нежелательных явлений, достигавшей 50% [98, 138]. Так, в исследовании «Миелома XI» у больных, получавших леналидомид (n = 864) в качестве поддерживающей терапии, нежелательные явления 3-4 степени были зафиксированы в 45% случаев. При этом нейтропения была документирована у 34% больных, тромбоцитопения у 7% и анемия в 4% случаев. Кроме этого, тромбоз глубоких вен или тромбоэмболия легочной артерии была зарегистрирована в 1% случаев. Вторая опухоль диагностирована у 72 больных, при этом 48 получали посттрансплантационное лечение леналидомидом и 24 находились под наблюдением без поддерживающей терапии [68, 152].

Еще одним открытым вопросом является продолжительность поддерживающей терапии. Высказываются два противоположных мнения - осуществлять поддерживающее лечение до прогрессии заболевания или ограничить конкретными сроками. На наш взгляд, наиболее целесообразно проводить поддерживающее лечение в виде монотерапии в течение 1-2 лет после ауто-ТГСК. Однако эта позиция требует подтверждения в проспективных рандомизированных клинических исследованиях.

Безусловно, одним из критериев выбора схемы поддерживающей терапии и ее длительности является определение МОБ. Наиболее часто для оценки МОБ используется проточная цитометрия. Это объясняется несколькими факторами, в числе которых доступность, экономичность и стандартизация методики. Но при диффузно-очаговом поражении костного мозга, характерном для ММ, необходимо принимать во внимание и результаты визуализирующих методик, таких как МРТ и/или ПЭТ/КТ.

МР-томография широко распространенный метод исследования, не связанный с лучевой нагрузкой и требующий меньших временных и финансовых затрат, чем ПЭТ/КТ.

Результаты МРТ костного мозга после ауто-ТГСК могут быть использованы в качестве дополнительного критерия противоопухолевого ответа. МРТ-негативный статус после ауто-ТГСК является благоприятным прогностическим фактором, определяющим продолжительный период (более 2-х лет) выживаемости без признаков болезни, несмотря на отсутствие поддерживающей терапии. Результаты нашего исследования свидетельствуют о том, что при выявлении очагов поражения костного мозга на МР-томограммах целесообразно назначение поддерживающей терапии независимо от достижения полной иммунохимической ремиссии заболевания.

Не менее важным методом оценки противоопухолевого ответа у больных ММ является ПЭТ/КТ. «Золотым стандартом» при проведении ПЭТ/КТ с целью определения очагов гиперметаболизма считается использование ^{18}F-ФДГ. Однако результаты нашего исследования

определили высокую роль ^{11}C-метионина для детекции опухолевого поражения у больных ММ после ауто-ТГСК. Применение ^{11}C-метионина, обладающего более высокой специфичностью к миеломным клеткам по сравнению с ^{18}F-ФДГ, обеспечивает дополнительные возможности оценки противоопухолевого ответа, в частности выявление минимального опухолевого поражения у больных ММ.

Выводы

1. 4-летняя ОВ больных, достигших полной ремиссии после трансплантации аутологичных стволовых клеток крови, составила 78%, а ВБП – 45%. При этом у 49% больных методом иммунофенотипирования подтвержден МОБ-негативный статус.
2. При достижении МОБ-негативной ремиссии, подтвержденной методом иммунофенотипирования, 4-летняя ВБП и выживаемость без клинических проявлений заболевания были достоверно выше, чем при МОБ-позитивности (62% против 30%; 71% против 54 %, соответственно).
3. Вероятность сохранения МОБ-негативного статуса после трансплантации аутологичных стволовых клеток крови составила 60% в течение 3,5 лет. Количество остаточных аберрантных плазматических клеток в костном мозге на 100-й день после аутотрансплантации достоверно влияло на показатели выживаемости, так медиана ВБП при наличии более 0,05% составила 8 месяцев против 23 месяцев при выявлении менее 0,05% аберрантных плазматических клеток.
4. При достижении МОБ-негативной ремиссии, подтвержденной методом МРТ, 2-летняя ВБП была достоверно выше, чем при МРТ-позитивности (89% против 50%, $p=0,01$). При этом число выявленных очагов поражения костного мозга достоверно влияло на показатели выживаемости, так при обнаружении не более 1 очага 2-летняя ВБП составила 74%, а при наличии 2-10 очагов – 55% ($p < 0,05$).
5. МРТ костного мозга у больных с МОБ-негативной иммунофенотипической ремиссией позволило выявить очаги поражения в 50% случаев, что сопровождалось достоверным различием 2-летней ВБП (85% против 34 %, $p<0,05$).
6. Использование ^{11}C-метионина при ПЭТ/КТ после трансплантации аутологичных стволовых клеток крови обеспечило статистически значимое увеличение частоты обнаружения очагов опухолевого гиперметаболизма по сравнению с ^{18}F-ФДГ (67% против 37%, $p<0,05$).
7. Достижение МОБ-негативной ремиссии, подтвержденной иммунофенотипированием, сопровождалось высокими показателями ВБП независимо от наличия или отсутствия поддерживающей терапии бортезомибом (72% против 45%, $p=0,3$) или леналидомидом (88% против 74%, $p=0,3$). При МОБ-позитивном статусе назначение бортезомиба после аутотрансплантации позволило достичь МОБ-негативности у 42% больных, а назначение леналидомида сопровождалось повышением 2-летней ВБП с 45% до 92% ($p<0,05$).

Практические рекомендации

В случае выявления минимальной остаточной болезни методом иммунофенотипирования у больных, достигших полной ремиссии заболевания после трансплантации аутологичных стволовых клеток крови, рекомендовано назначение поддерживающей терапии продолжительностью 1-2 года.

Отсутствие аберрантных опухолевых клеток в костном мозге после ауто-ТГСК сопровождается продолжительным периодом без клинических проявлений заболевания, несмотря на отсутствие поддерживающей терапии. В связи с этим, при МОБ-негативном статусе после ауто-ТГСК возможно воздержаться от проведения посттрансплантационного лечения.

Выполнение магнитно-резонансной томографии костного мозга целесообразно в случае достижения ПР в качестве дополнительного критерия оценки противоопухолевого ответа у больных ММ.

При выполнении ПЭТ/КТ у больных ММ рекомендуется использовать ^{11}С-метионин, поскольку он обладает большими диагностическим возможностями.

Совместное применение нескольких методов детекции минимальной остаточной болезни необходимо для лучшего понимания биологии опухоли и дальнейшего изучения факторов, ответственных за развитие рецидива заболевания.

Список используемых сокращений

ауто-ТГСК – трансплантация аутологичных гемопоэтических стволовых клеток

БРВ – безрецидивная выживаемость

ВБП – выживаемость без прогрессирования

ВХТ – высокодозная химиотерапия

Г-КСФ – гранулоцитарный колониестимулирующий фактор

ИП – импульсная последовательность

ИФТ - иммунофенотипирование

КМ – костный мозг

КТ – компьютерная томография

ЛДГ – лактатдегидрогеназа

МГНЗ – моноклональная гаммапатия неясного значения

ММ – множественная миелома

МОБ- минимальная остаточная болезнь

МРТ – магнитно-резонансная томография

ОВ – общая выживаемость

ОХЧР – очень хорошая частичная ремиссия

ПР – полная ремиссия

ПЦР – полимеразная цепная реакция

ПЭТ/КТ – позитронно-эмиссионная томография, совмещенная с компьютерной томографией

СКК – стволовые клетки крови

СЛЦ – свободные легкие цепи

СОД – суммарная очаговая доза

сПР- строгая полная ремиссия

ХБП – хроническая болезнь почек

ХОБЛ – хроническая обструктивная болезнь легких

ЧР – частичная ремиссия

B-J – белок Бенс-Джонса

CD – кластер дифференцировки

CRAB – гиперкальциемия, почечная недостаточность, анемия, поражение костей

D-S – система стадирования ММ по Durie-Salmon

EBMT - Европейское общество трансплантации клеток крови и костного мозга

FISH – флюоресцентная гибридизация in situ

F-ФДГ - ^{18}F-фтордезоксиглюкоза

F-ФЭТ - ^{18}F-фторэтил-L-тирозин

IFM – международная франкоговорящая рабочая группа по изучению множественной миеломы

IMWG – международная рабочая группа по изучению множественной миеломы (International Myeloma Working Group)

ISS – международная система стадирования ММ

R-ISS – обновленная международная система стадирования ММ

SUVmax - standard uptake volume - максимальное стандартизированное значение накопления радиофармпрепарата.

Курсы терапии:

CRD- циклофосфан, леналидомид, дексаметазон

DHAP – дексаметазон, цисплатин, цитарабин

PAD – бортезомиб, доксорубицин, дексаметазон

MPR – алкеран, преднизолон, леналидомид

Rd – леналидомид, дексаметазон

RVD – леналидомид, бортезомиб, дексаметазон

TAD - талидомид, доксорубицин, дексаметазон

Td – талидомид, дексаметазон

VAD – винкристин, доксорубицин, дексаметазон

VCD – бортезомиб, циклофосфан, дексаметазон

VD – бортезомиб, дексаметазон

Список литературы

1. Абрамова Т.В. Прогностическое значение амплификации 1q21 при множественной миеломе / Абрамова Т.В., Обухова Т.Н., Менделеева Л.П., Покровская О.С., Грибанова Е.О., Рыжко В.В., Гребенюк Л.А., Нарейко М.В., Соловьев М.В., Вотякова О.М., Куликов С.М., Русинов М.А, Савченко В.Г. // Терапевтический архив – 2017. – Т. 89 – № 7 – 32с.

2. Асланиди И.П. Клиническое применение позитронно-эмиссионной томографии, совмещенной с компьютерной томографией, в онкогематологии - преимущества и ограничения / Асланиди И.П., Мухортова О.В., Катунина Т.А., Демина Е.А. // Вестник РОНЦ им. Н.Н, Блохина – 2016. – Т. 27 – 49–60с.

3. Вотякова О.М. Солитарные экстрамедуллярные плазмоцитомы: диагностика и лечение / Вотякова О.М. // Современная онкология – 2015. – Т. 17 – № 5 – 33–43с.

4. Гарифуллин А.Д. Вляиние минимальной остаточной болезни и величины опухолевого клона на длительность беспрогрессивной выживаемости у больных множественной миеломой / Гарифуллин А.Д., Волошин С.В., Кувшинов А.Ю., Шмидт А.В., Семенова Н.Ю., Бессмельцев С.С., Чечеткин А.В. // Вестник гематологии – 2017. – Т. 13 – № 3 – 21–22с.

5. Городецкий В.Р. Подкожная панникулитоподобная Т-клеточная лимфома. Собственный опыт в диагностике и лечении. / В. Р. Городецкий, Н. А. Пробатова, В. И. Васильев, О. В. Мухортова, И. П. Асланиди, Ю. В. Сидорова, Н. В. Рыжикова, С. Г. Раденска-лоповок, О. Н. Егорова // Терапевтический архив – 2016. – Т. 88 – № 7 – 49с.

6. Дарская Е.И. Эффективность терапии пациентов с множественной миеломой, получавших в качестве первой линии трансплантацию аутологичных гемопоэтических стволовых клеток / Дарская Е.И., Марами-Зонузи Н.Э, Осипов Ю.С., Эстрина М.А., Бабенко Е.В., Вавилов В.Н., Афанасьев Б.В. // Онкогематология – 2014. – Т. 1 – 6–10с.

7. Дарская Е.И. Роль посттрансплантационной терапии у больных множественной миеломой / Дарская Е.И., Подольцева Э.И., Бабенко Е.В., Мурами-Занузи Н.Э., Осипов Ю.С., Вавилов В.Н., Эстрина М.А., Афанасьев Б.В. // Гематология и трансфузиология – 2014. – Т. 59 – № S1 – 17–18с.

8. Демина Е.А. Значение позитронно-эмиссионной томографии в оптимизации терапии распространенных стадий лимфомы Ходжкина с использованием интенсивной программы EACOPP-14 / Е. А. Демина, А. А. Леонтьева, Г. С. Тумян, Ю. Е. Рябухина, Е. Г. Медведовская, О. П. Трофимова, В. М. Сотников, В. Б. Ларионова, Е. В. Парамонова, Л. В. Манзюк, Н. В.

Кокосадзе, О. В. Мухортова, И. П. Асланиди, А. Ю. Зайцева, Л. А. Радкевич, М. С. Рудас, В. А. Манукова, Е. А. Османов // Клиническая онкогематология – 2017. – Т. 10 – № 2 – 150–157с.

9. Каприн А.Д. Злокачественные новообразования в России в 2016 году (Заболеваемость и Смертность) / А. Д. Каприн, В. В. Старинский, Г. В. Петрова – 2018. – 250с.

10. Лучинин А.С. Эпидемиология множественной миеломы по данным анализа популяционного регистра кировской области / Лучинин А.С., Семочкин С.В., Минаева Н.В., Поздеев Н.М., Парамонов И.В. // Онкогематология – 2017. – Т. 12 – № 3 – 50–56с.

11. Менделеева Л.П. Национальные клинические рекомендации по диагностике и лечению множественной миеломы / Л. П. Менделеева, О. М. Вотякова, О. С. Покровская, И. Г. Рехтина, Е. И. Дарская, И. В. Гальцева, К. Д. Капланов, Д. В. Моторин, О. С. Самойлова, С. В. Семочкин, Н. В. Скворцова, М. В. Соловьев, Е. С. Урнова, В. Г. Савченко // Гематология и трансфузиология – 2016. – Т. 61 – № 1 – 1–24с.

12. Менделеева Л.П. Эффективность поддерживающей терапии леналидомидом у больных множественной миеломой в полной ремиссии после трансплантации аутологичных стволовых клеток -проспективное рандомизированное исследование / Л. П. Менделеева, М. В. Соловьев // Алгоритмы диагностики и протоколы лечения заболеваний системы крови – 2018. – Т. 2 – 725–737с.

13. Мухортова О.В. Позитронно-эмиссионная томография с 18F-фтордезоксиглюкозой у онкологических больных: методика обследования всего тела / Мухортова О.В., Асланида И.П., Ашрафян Л.А., Шурупова И.В., Деревянко Е.П., Катунина Т.А., Алимардонов Д.Б., Ульянова А.В. // Опухоли женской репродуктивной системы – 2009. – Т. 3–4 – 70–77с.

14. Мухортова О.В. Использование позитронно-эмиссионной томографии в онкогематологии / Мухортова О.В., Асланида И.П., Деревянко Е.П., Екаева Е.В., Катунина Т.А. // Клиническая онкогематология. Фундаментальные исследования и клиническая практика – 2016. – Т. 9 – 92–94с.

15. Мухортова О.В. Применение позитронно-эмиссионной томографии для оценки поражения костного мозга у больных со злокачественными лимфомами / Мухортова О.В., Асланиди И.П., Шурупова И.В., Деревянко Е.П., Катунина Т.А., Поддубная И.В., Пивник А.В., Шавладзе З.Н., Строяковский Д.Л. // Медицинская радиология и радиационная безопасность – 2010. – Т. 52 – 43–52с.

16. Осипов Ю.С. Роль мониторинга MRD у больных множественной миеломой в определении

тактики поддерживающей терапии / Осипов Ю.С., Афанасьев Б.В., Д. Е.И., Бабенко Е.В., Марами-Зонузи Н.Э., Вавилов В.Н., Эстрина М.А. // Гематология и трансфузиология. – 2014. – Т. 59 – № 1 – 57с.

17. Поспелова Т.И. Множественная миелома: 7 лет таргетной терапии и ее результаты в Новосибирске / Поспелова Т.И., Скворцова Н.В., Нечунаева И.Н. // Клиническая онкогематология – 2015. – Т. 8 – 267–273с.

18. Рехтина И.Г. Современные подходы к лечению больных множественной миеломой с почечной недостаточностью: вопросы и доказательства / Рехтина И.Г., Менделеева Л.П. // Терапевтический архив – 2017. – Т. 89 – № 7 – 112с.

19. Соловьев М.В. Множественная миелома: поддерживающая терапия после трансплантации аутологичных стволовых клеток крови в зависимости от минимальной остаточной болезни / Соловьев М.В., Менделеева Л.П., Покровская О.С., Нарейко М.В., Фирсова М.В., Гальцева И.В., Давыдова Ю.О., Капранов Н.М., Кузьмина Л.А., Гемджян Э.Г., Савченко В.Г. // Терапевтический архив – 2017. – Т. 89 – № 7 – 25с.

20. Фирсова М.В. Особенности множественной миеломы, протекающей с костными и экстрамедуллярными плазмоцитомами / Фирсова М.В., Менделеева Л.П., Ковригина А.М., Покровская О.С., Соловьев М.В., Нарейко М.В., Дейнеко Н.Л., Костина И.Э., Кузьмина Л.А., Грибанова Е.О., Паровичникова Е.Н., Савченко В.Г. // Гематология и трансфузиология – 2017. – Т. 62 – 75–82с.

21. Якимович О.Ю. Клиническое значение иммунофенотипирования клеток костного мозга при множественной миеломе / Якимович О.Ю., Вотякова О.М., Любимова Н.В., Тупицын Н.Н. // Клиническая онкогематология – 2016. – Т. 9 – № 3 – 296–301с.

22. Якимович О.Ю. Клиническое значение определения аберрантности клеток множественной миеломы при диагностике заболевания / Якимович О.Ю., Вотякова О.М., Тимошенко В.В., Османов Е.В., Любимова Н.В., Тупицын Н.Н. // Иммунология гемопоэза – 2016. – Т. 14 – № 2 – 5–32с.

23. Abidi M.H. Phase I trial of bortezomib during maintenance phase after high dose melphalan and autologous stem cell transplantation in patients with multiple myeloma / M. H. Abidi, Z. Gul, J. Abrams, L. Ayash, A. Deol, M. Ventimiglia, L. Lum, S. Mellon-Reppen, Z. Al-Kadhimi, V. Ratanatharathorn, J. Zonder, J. Uberti // J. Chemother. – 2012. – Т. 24 – № 3 – 167–172с.

24. Al-Mansour Z. Post-autologous (ASCT) stem cell transplant therapy in multiple myeloma // Adv.

Hematol. – 2014. – T. 2014. – 1–12c.

25. Alaterre E. Automated and simplified identification of normal and abnormal plasma cells in Multiple Myeloma by flow cytometry / E. Alaterre, S. Raimbault, J. M. Garcia, T. Rème, G. Requirand, B. Klein, J. Moreaux // Cytom. Part B - Clin. Cytom. – 2017.

26. Alexanian R. Randomized trial of alpha-interferon or dexamethasone as maintenance treatment for multiple myeloma / R. Alexanian, D. Weber, M. Dimopoulos, K. Delasalle, T. L. Smith // Am. J. Hematol. – 2000. – T. 65 – № 3 – 204–209c.

27. Anderson K.C. The role of minimal residual disease testing in myeloma treatment selection and drug development: Current value and future applications / K. C. Anderson, D. Auclair, G. J. Kelloff, C. C. Sigman, H. Avet-Loiseau, A. T. Farrell, N. J. Gormley, S. K. Kumar, O. Landgren, N. C. Munshi, M. Cavo, F. E. Davies, A. Di Bacco, J. S. Dickey, S. I. Gutman, H. R. Higley, M. A. Hussein, J. M. Jessup, I. R. Kirsch, R. F. Little, R. D. Loberg, J. G. Lohr, L. Mukundan, J. L. Omel, T. J. Pugh, G. H. Reaman, M. D. Robbins, A. K. Sasser, N. Valente, E. Zamagni // Clin. Cancer Res. – 2017. – T. 23 – № 15 – 3980–3993c.

28. Arana P. Prognostic value of antigen expression in multiple myeloma: a PETHEMA/GEM study on 1265 patients enrolled in four consecutive clinical trials / P. Arana, B. Paiva, M.-T. Cedena, N. Puig, L. Cordon, M.-B. Vidriales, N. C. Gutierrez, F. Chiodi, L. Burgos, L.-L. Anglada, J. Martinez-Lopez, M.-T. Hernandez, A.-I. Teruel, M. Gironella, M.-A. Echeveste, L. Rosiñol, R. Martinez, A. Oriol, J. De la Rubia, A. Orfao, J. Blade, J.-J. Lahuerta, M.-V. Mateos, J.-F. San Miguel // Leukemia – 2018. – T. 32 – № 4 – 971–978c.

29. Attal M. Single versus Double Autologous Stem-Cell Transplantation for Multiple Myeloma / M. Attal, J.-L. Harousseau, T. Facon, F. Guilhot, C. Doyen, J.-G. Fuzibet, M. Monconduit, C. Hulin, D. Caillot, R. Bouabdallah, L. Voillat, J.-J. Sotto, B. Grosbois, R. Bataille // N. Engl. J. Med. – 2003. – T. 349 – № 26 – 2495–2502c.

30. Attal M. A Prospective, Randomized Trial of Autologous Bone Marrow Transplantation and Chemotherapy in Multiple Myeloma / M. Attal, J.-L. Harousseau, A.-M. Stoppa, J.-J. Sotto, J.-G. Fuzibet, J.-F. Rossi, P. Casassus, H. Maisonneuve, T. Facon, N. Ifrah, C. Payen, R. Bataille // N. Engl. J. Med. – 1996. – T. 335 – № 2 – 91–97c.

31. Attal M. Autologous Transplantation for Multiple Myeloma in the Era of New Drugs: A Phase III Study of the Intergroupe Francophone Du Myelome (IFM/DFCI 2009 Trial) / M. Attal, V. Lauwers-Cances, C. Hulin, T. Facon, D. Caillot, M. Escoffre, B. Arnulf, M. MACRO, K. Belhadj, L. Garderet, M. Roussel, C. Mathiot, H. Avet-Loiseau, N. C. Munshi, P. G. Richardson, K. C. Anderson, jean L.

Harousseau, P. Moreau // Blood – 2015. – T. 126 – № 23 – 391–391c.

32. Attal M. Lenalidomide Maintenance after Stem-Cell Transplantation for Multiple Myeloma / M. Attal, V. Lauwers-Cances, G. Marit, D. Caillot, P. Moreau, T. Facon, A. M. Stoppa, C. Hulin, L. Benboubker, L. Garderet, O. Decaux, S. Leyvraz, M.-C. Vekemans, L. Voillat, M. Michallet, B. Pegourie, C. Dumontet, M. Roussel, X. Leleu, C. Mathiot, C. Payen, H. Avet-Loiseau, J.-L. Harousseau // N. Engl. J. Med. – 2012. – T. 366 – № 19 – 1782–1791c.

33. Bailly C. PET Imaging for Initial Staging and Therapy Assessment in Multiple Myeloma Patients / C. Bailly, R. Leforestier, B. Jamet, T. Carlier, M. Bourgeois, F. Guérard, C. Touzeau, P. Moreau, M. Chérel, F. Kraeber-Bodéré, C. Bodet-Milin // Int. J. Mol. Sci. – 2017. – T. 18 – № 2 – 445c.

34. Barlogie B. Standard chemotherapy compared with high-dose chemoradiotherapy for multiple myeloma: Final results of phase III US intergroup trial S9321 / B. Barlogie, R. A. Kyle, K. C. Anderson, P. R. Greipp, H. M. Lazarus, D. D. Hurd, J. McCoy, S. R. Dakhil, K. S. Lanier, R. A. Chapman, J. N. Cromer, S. E. Salmon, B. Durie, J. C. Crowley // J. Clin. Oncol. – 2006. – T. 24 – № 6 – 929–936c.

35. Bartel T.B. F18-fluorodeoxyglucose positron emission tomography in the context of other imaging techniques and prognostic factors in multiple myeloma. / T. B. Bartel, J. Haessler, T. L. Y. Brown, J. D. Shaughnessy, F. van Rhee, E. Anaissie, T. Alpe, E. Angtuaco, R. Walker, J. Epstein, J. Crowley, B. Barlogie // Blood – 2009. – T. 114 – № 10 – 2068–76c.

36. Baur-Melnyk A. Role of MRI for the diagnosis and prognosis of multiple myeloma / A. Baur-Melnyk, S. Buhmann, H. R. Dürr, M. Reiser // Eur. J. Radiol. – 2005. – T. 55 – № 1 – 56–63c.

37. Boccadoro M. Plasma cell dyscrasias: classification, clinical and laboratory characteristics, and differential diagnosis. / M. Boccadoro, A. Pileri // Baillieres. Clin. Haematol. – 1995. – T. 8 – № 4 – 705–19c.

38. Braunstein M. Deferring autologous stem cell transplantation for consolidation of minimal residual disease in multiple myeloma. / M. Braunstein, R. Niesvizky // Semin. Oncol. – 2016. – T. 43 – № 6 – 709–711c.

39. Bray T.J.P. Diagnostic utility of whole body Dixon MRI in multiple myeloma: A multi-reader study. / T. J. P. Bray, S. Singh, A. Latifoltojar, K. Rajesparan, F. Rahman, P. Narayanan, S. Naaseri, A. Lopes, A. Bainbridge, S. Punwani, M. A. Hall-Craggs // PLoS One – 2017. – T. 12 – № 7 – e0180562c.

40. Cavo M. Role of 18F-FDG PET/CT in the diagnosis and management of multiple myeloma and

other plasma cell disorders: a consensus statement by the International Myeloma Working Group. / M. Cavo, E. Terpos, C. Nanni, P. Moreau, S. Lentzsch, S. Zweegman, J. Hillengass, M. Engelhardt, S. Z. Usmani, D. H. Vesole, J. San-Miguel, S. K. Kumar, P. G. Richardson, J. R. Mikhael, F. L. da Costa, M.-A. Dimopoulos, C. Zingaretti, N. Abildgaard, H. Goldschmidt, R. Z. Orlowski, W. J. Chng, H. Einsele, S. Lonial, B. Barlogie, K. C. Anderson, S. V. Rajkumar, B. G. M. Durie, E. Zamagni // Lancet. Oncol. – 2017. – T. 18 – № 4 – e206–e217c.

41. Chakraborty R. Outcomes of maintenance therapy with lenalidomide or bortezomib in multiple myeloma in the setting of early autologous stem cell transplantation / R. Chakraborty, E. Muchtar, S. K. Kumar, F. K. Buadi, D. Dingli, A. Dispenzieri, S. R. Hayman, W. J. Hogan, P. Kapoor, M. Q. Lacy, N. Leung, R. Warsame, T. Kourelis, W. Gonsalves, M. A. Gertz // Leukemia – 2018. – T. 32 – № 3 – 712–718c.

42. Chantry A. Guidelines for the use of imaging in the management of patients with myeloma. / A. Chantry, M. Kazmi, S. Barrington, V. Goh, N. Mulholland, M. Streetly, M. Lai, G. Pratt, British Society for Haematology Guidelines // Br. J. Haematol. – 2017. – T. 178 – № 3 – 380–393c.

43. Collins C.D. Multiple myeloma. / C. D. Collins // Cancer Imaging – 2004. – T. 4 Spec No – № Spec No A – S47-53c.

44. Cunningham D. A randomized trial of maintenance interferon following high-dose chemotherapy in multiple myeloma: long-term follow-up results. / D. Cunningham, R. Powles, J. Malpas, N. Raje, S. Milan, C. Viner, A. Montes, T. Hickish, M. Nicolson, P. Johnson, J. Treleaven, J. Raymond, M. Gore // Br J Haematol – 1998. – T. 102 – № 2 – 495–502c.

45. Dimopoulos M. Expert panel consensus statement on the optimal use of pomalidomide in relapsed and refractory multiple myeloma / M. Dimopoulos, X. Leleu, A. Palumbo, P. Moreau, M. Delforge, M. Cavo, H. Ludwig, G. Morgan, F. Davies, P. Sonneveld, S. Schey // Leukemia – 2014. – T. 28 – № 8 – 1573–1585c.

46. Dimopoulos M. International myeloma working group consensus statement and guidelines regarding the current role of imaging techniques in the diagnosis and monitoring of multiple Myeloma. / M. Dimopoulos, E. Terpos, R. L. Comenzo, P. Tosi, M. Beksac, O. Sezer, D. Siegel, H. Lokhorst, S. Kumar, S. V Rajkumar, R. Niesvizky, L. A. Moulopoulos, B. G. M. Durie, IMWG // Leukemia – 2009. – T. 23 – № 9 – 1545–56c.

47. Dinter D.J. Comparison of whole-body MR imaging and conventional X-ray examination in patients with multiple myeloma and implications for therapy / D. J. Dinter, W. K. Neff, J. Klaus, C. Böhm, J. Hastka, C. Weiss, S. O. Schoenberg, G. Metzgeroth // Ann. Hematol. – 2009. – T. 88 – № 5

– 457–464с.

48. Durie B.G. A clinical staging system for multiple myeloma. Correlation of measured myeloma cell mass with presenting clinical features, response to treatment, and survival. / B. G. Durie, S. E. Salmon // Cancer – 1975. – Т. 36 – № 3 – 842–54с.

49. Dutoit J.C. Whole-body MRI, dynamic contrast-enhanced MRI, and diffusion-weighted imaging for the staging of multiple myeloma / J. C. Dutoit, K. L. Verstraete // Skeletal Radiol. – 2017. – Т. 46 – № 6 – 733–750с.

50. Dyrberg E. A prospective study comparing whole-body skeletal X-ray survey with 18F-FDG-PET/CT, 18F-NaF-PET/CT and whole-body MRI in the detection of bone lesions in multiple myeloma patients / E. Dyrberg, H. W. Hendel, G. Al-Farra, L. Balding, V. B. Løgager, C. Madsen, H. S. Thomsen // Acta Radiol. Open – 2017. – Т. 6 – № 10 – 205846011773880с.

51. Dytfeld D. Carfilzomib, lenalidomide, and low-dose dexamethasone in elderly patients with newly diagnosed multiple myeloma / D. Dytfeld, J. Jasielec, K. A. Griffith, D. Lebovic, D. H. Vesole, S. Jagannath, A. Al-Zoubi, T. Anderson, K. Detweiler-Short, K. Stockerl-Goldstein, A. Ahmed, T. Jobkar, D. E. Durecki, K. McDonnell, M. Mietzel, D. Couriel, M. Kaminski, R. Vij, A. J. Jakubowiak // Haematologica – 2014. – Т. 99 – № 9 – e162–e164с.

52. Edwards C.M. The pathogenesis of the bone disease of multiple myeloma / C. M. Edwards, J. Zhuang, G. R. Mundy – 2008. – Т. 42 – 1007–1013с.

53. Fermand J.-P. High-dose therapy and autologous blood stem-cell transplantation compared with conventional treatment in myeloma patients aged 55 to 65 years: long-term results of a randomized control trial from the Group Myelome-Autogreffe. / J.-P. Fermand, S. Katsahian, M. Divine, V. Leblond, F. Dreyfus, M. Macro, B. Arnulf, B. Royer, X. Mariette, E. Pertuiset, C. Belanger, M. Janvier, S. Chevret, J. C. Brouet, P. Ravaud, Group Myelome-Autogreffe // J. Clin. Oncol. – 2005. – Т. 23 – № 36 – 9227–33с.

54. Filonzi G. A comparison of different staging systems for multiple myeloma: Can the mri pattern play a prognostic role? , 2017. – 152–158с.

55. Flores-Montero J. Next Generation Flow for highly sensitive and standardized detection of minimal residual disease in multiple myeloma / J. Flores-Montero, L. Sanoja-Flores, B. Paiva, N. Puig, O. García-Sánchez, S. Böttcher, V. H. J. van der Velden, J.-J. Pérez-Morán, M.-B. Vidriales, R. García-Sanz, C. Jimenez, M. González, J. Martínez-López, A. Corral-Mateos, G.-E. Grigore, R. Fluxá, R. Pontes, J. Caetano, L. Sedek, M.-C. del Cañizo, J. Bladé, J.-J. Lahuerta, C. Aguilar, A. Bárez, A.

García-Mateo, J. Labrador, P. Leoz, C. Aguilera-Sanz, J. San-Miguel, M.-V. Mateos, B. Durie, J. J. M. van Dongen, A. Orfao // Leukemia – 2017. – T. 31 – № 10 – 2094–2103c.

56. Fonti R. 18F-FDG PET/CT, 99mTc-MIBI, and MRI in the Prediction of Outcome of Patients With Multiple Myeloma / R. Fonti, L. Pace, C. Cerchione, L. Catalano, B. Salvatore, S. De Luca, F. Pane, M. Salvatore, S. Del Vecchio // Clin. Nucl. Med. – 2015. – T. 40 – № 4 – 303–308c.

57. Gay F. Autologous transplant vs oral chemotherapy and lenalidomide in newly diagnosed young myeloma patients: a pooled analysis / F. Gay, S. Oliva, M. T. Petrucci, V. Montefusco, C. Conticello, P. Musto, L. Catalano, A. Evangelista, S. Spada, P. Campbell, R. Ria, M. Salvini, M. Offidani, A. M. Carella, P. Omedé, A. M. Liberati, R. Troia, A. M. Cafro, A. Malfitano, A. P. Falcone, T. Caravita, F. Patriarca, A. Nagler, A. Spencer, R. Hajek, A. Palumbo, M. Boccadoro // Leukemia – 2017. – T. 31 – № 8 – 1727–1734c.

58. Goldschmidt H. Bortezomib before and after high-dose therapy in myeloma: long-term results from the phase III HOVON-65/GMMG-HD4 trial. / H. Goldschmidt, H. M. Lokhorst, E. K. Mai, B. van der Holt, I. W. Blau, S. Zweegman, K. C. Weisel, E. Vellenga, M. Pfreundschuh, M. J. Kersten, C. Scheid, S. Croockewit, R. Raymakers, D. Hose, A. Potamianou, A. Jauch, J. Hillengass, M. Stevens-Kroef, M. S. Raab, A. Broijl, H. W. Lindemann, G. M. J. Bos, P. Brossart, M. van Marwijk Kooy, P. Ypma, U. Duehrsen, R. M. Schaafsma, U. Bertsch, T. Hielscher, L. Jarari, H. J. Salwender, P. Sonneveld // Leukemia – 2018. – T. 32 – № 2 – 383–390c.

59. Harousseau J.L. Superior outcomes associated with complete response in newly diagnosed multiple myeloma patients treated with nonintensive therapy: Analysis of the phase 3 VISTA study of bortezomib plus melphalan-prednisone versus melphalan-prednisone / J. L. Harousseau, A. Palumbo, P. G. Richardson, R. Schlag, M. A. Dimopoulos, O. Shpilberg, M. Kropff, A. Kentos, M. Cavo, A. Golenkov, M. Komarnicki, M. V. Mateos, D. L. Esseltine, A. Cakana, K. Liu, W. Deraedt, H. Van De Velde, J. F. San Miguel // Blood – 2010. – T. 116 – № 19 – 3743–3750c.

60. Haznedar R. Value of 18F-fluorodeoxyglucose uptake in positron emission tomography/computed tomography in predicting survival in multiple myeloma / R. Haznedar, S. Z. Akı, Ö. U. Akdemir, Z. N. Özkurt, Ö. Çeneli, M. Yağcı, G. T. Sucak, M. Ünlü // Eur. J. Nucl. Med. Mol. Imaging – 2011. – T. 38 – № 6 – 1046–1053c.

61. Hillengass J. Changes in magnetic resonance imaging before and after autologous stem cell transplantation correlate with response and survival in multiple myeloma / J. Hillengass, S. Ayyaz, K. Kilk, M.-A. Weber, T. Hielscher, R. Shah, D. Hose, S. Delorme, H. Goldschmidt, K. Neben // Haematologica – 2012. – T. 97 – № 11 – 1757–1760c.

62. Hillengass J. Prognostic significance of focal lesions in whole-body magnetic resonance imaging in patients with asymptomatic multiple myeloma. / J. Hillengass, K. Fechtner, M.-A. Weber, T. Bäuerle, S. Ayyaz, C. Heiss, T. Hielscher, T. M. Moehler, G. Egerer, K. Neben, A. D. Ho, H.-U. Kauczor, S. Delorme, H. Goldschmidt // J. Clin. Oncol. – 2010. – T. 28 – № 9 – 1606–10c.

63. Hillengass J. Challenges and opportunities of novel imaging techniques in monoclonal plasma cell disorders: imaging “early myeloma”. / J. Hillengass, O. Landgren // Leuk. Lymphoma – 2013. – T. 54 – № 7 – 1355–63c.

64. Hjorth-Hansen H. Marked Osteoblastopenia and Reduced Bone Formation in a Model of Multiple Myeloma Bone Disease in Severe Combined Immunodeficiency Mice / H. Hjorth-Hansen, M. F. Seifert, M. Börset, H. Aarset, A. Östlie, A. Sundan, A. Waage // J. Bone Miner. Res. – 1999. – T. 14 – № 2 – 256–263c.

65. Holstein S.A. BMT CTN Myeloma Intergroup Workshop on Minimal Residual Disease and Immune Profiling: Summary and Recommendations from the Organizing Committee / S. A. Holstein, H. Avet-Loiseau, T. Hahn, C. M. Ho, J. G. Lohr, N. C. Munshi, B. Paiva, M. C. Pasquini, J. D. Tario, S. Z. Usmani, P. K. Wallace, K. Weisel, P. L. McCarthy // Biol. Blood Marrow Transplant. – 2018. – T. 24 – № 4 – 641–648c.

66. Innao V. Standardisation of minimal residual disease in multiple myeloma // Eur. J. Cancer Care (Engl). – 2017. – T. 26. – № 6. – e12732c.

67. Isoda H. Multiple myeloma: short T2 on MR imaging. / H. Isoda, H. Kojima, K. Shimizu, H. Kurokawa, K. Ikeda, S. Sawada, N. Sakaida, A. Okamura // Clin. Imaging – 2001. – T. 25 – № 2 – 141–3c.

68. Jackson G. Lenalidomide Maintenance Significantly Improves Outcomes Compared to Observation Irrespective of Cytogenetic Risk: Results of the Myeloma XI Trial / G. Jackson, F. E. Davies, C. Pawlyn, D. Cairns, A. Striha, A. Hockaday, G. J. Morgan // ASH 59th Annu. Meet. Expo. – 2017. – T. 130 – № Suppl 1 – Abstract #436c.

69. Jackson G.H. Lenalidomide Is a Highly Effective Maintenance Therapy in Myeloma Patients of All Ages; Results of the Phase III Myeloma XI Study / G. H. Jackson, F. E. Davies, C. Pawlyn, D. A. Cairns, A. Striha, C. Collett, A. Waterhouse, J. R. Jones, B. Kishore, M. Garg, C. D. Williams, K. Karunanithi, J. Lindsay, M. W. Jenner, G. Cook, M. F. Kaiser, M. T. Drayson, R. G. Owen, N. H. Russell, W. M. Gregory, G. J. Morgan // Blood – 2016. – T. 128 – № 22 – abst. 1143c.

70. Jakubowiak A.J. A phase 1/2 study of carfilzomib in combination with lenalidomide and low-dose

dexamethasone as a frontline treatment for multiple myeloma / A. J. Jakubowiak, D. Dytfeld, K. A. Griffith, D. Lebovic, D. H. Vesole, S. Jagannath, A. Al-Zoubi, T. Anderson, B. Nordgren, K. Detweiler-Short, K. Stockerl-Goldstein, A. Ahmed, T. Jobkar, D. E. Durecki, K. McDonnell, M. Mietzel, D. Couriel, M. Kaminski, R. Vij // Blood – 2012. – T. 120 – № 9 – 1801–1809c.

71. Joks M. The roles of consolidation and maintenance therapy with novel agents after autologous stem cell transplantation in patients with multiple myeloma // Eur. J. Haematol. – 2015. – T. 94. – № 2. – 109–114c.

72. Kaatsch, Peter; Spix, Claudia; Hentschel, Stefan; Katalinic, Alexander; Luttmann, Sabine; Stegmaier C.Cancer in Germany 2009/2010 9th Edition 2014 / C. Kaatsch, Peter; Spix, Claudia; Hentschel, Stefan; Katalinic, Alexander; Luttmann, Sabine; Stegmaier – , 2014.– 16-18c.

73. Kapoor P. Importance of Achieving Stringent Complete Response After Autologous Stem-Cell Transplantation in Multiple Myeloma / P. Kapoor, S. K. Kumar, A. Dispenzieri, M. Q. Lacy, F. Buadi, D. Dingli, S. J. Russell, S. R. Hayman, T. E. Witzig, J. A. Lust, N. Leung, Y. Lin, S. R. Zeldenrust, A. McCurdy, P. R. Greipp, R. A. Kyle, S. V. Rajkumar, M. A. Gertz – 2013. – T. 31 – № 36 – 4529–4535c.

74. Khorana A.A. Development and validation of a predictive model for chemotherapy-associated thrombosis / A. A. Khorana, N. M. Kuderer, E. Culakova, G. H. Lyman, C. W. Francis // Blood – 2016. – T. 111 – 4551–4558c.

75. Kostakoglu L. State-of-the-Art Research on “Lymphomas: Role of Molecular Imaging for Staging, Prognostic Evaluation, and Treatment Response” / L. Kostakoglu, B. D. Cheson // Front. Oncol. – 2013. – T. 3.

76. Kröpil P. Comparison of whole-body 64-slice multidetector computed tomography and conventional radiography in staging of multiple myeloma / P. Kröpil, R. Fenk, L. B. Fritz, D. Blondin, G. Kobbe, U. Mödder, M. Cohnen // Eur. Radiol. – 2008. – T. 18 – № 1 – 51–58c.

77. Kumar S. International Myeloma Working Group consensus criteria for response and minimal residual disease assessment in multiple myeloma. / S. Kumar, B. Paiva, K. C. Anderson, B. Durie, O. Landgren, P. Moreau, N. Munshi, S. Lonial, J. Bladé, M.-V. Mateos, M. Dimopoulos, E. Kastritis, M. Boccadoro, R. Orlowski, H. Goldschmidt, A. Spencer, J. Hou, W. J. Chng, S. Z. Usmani, E. Zamagni, K. Shimizu, S. Jagannath, H. E. Johnsen, E. Terpos, A. Reiman, R. A. Kyle, P. Sonneveld, P. G. Richardson, P. McCarthy, H. Ludwig, W. Chen, M. Cavo, J.-L. Harousseau, S. Lentzsch, J. Hillengass, A. Palumbo, A. Orfao, S. V. Rajkumar, J. S. Miguel, H. Avet-Loiseau // Lancet. Oncol. – 2016. – T. 17 – № 8 – e328–e346c.

78. Lahuerta J.J. Influence of Pre- and Post-Transplantation Responses on Outcome of Patients With Multiple Myeloma: Sequential Improvement of Response and Achievement of Complete Response Are Associated With Longer Survival / J. J. Lahuerta, M. V. Mateos, J. Martínez-López, L. Rosiñol, A. Sureda, J. de la Rubia, J. García-Laraña, R. Martínez-Martínez, M. T. Hernández-García, D. Carrera, J. Besalduch, F. De Arriba, J. M. Ribera, L. Escoda, B. Hernández-Ruiz, J. García-Frade, C. Rivas-González, A. Alegre, J. Bladé, J. F. San Miguel // J. Clin. Oncol. – 2008. – T. 26 – № 35 – 5775–5782c.

79. Landgren O. MRD Testing in Multiple Myeloma: From a Surrogate Marker of Clinical Outcomes to an Every-Day Clinical Tool / O. Landgren // Semin. Hematol. – 2018. – T. 55 – № 1 – 1–3c.

80. Landgren O. MRD Testing in Multiple Myeloma: The Main Future Driver for Modern Tailored Treatment / O. Landgren, S. X. Lu, M. Hultcrantz // Semin. Hematol. – 2018. – T. 55 – № 1 – 44–50c.

81. Lapa C. 11C-Methionine-PET in Multiple Myeloma: A Combined Study from Two Different Institutions. / C. Lapa, M. J. Garcia-Velloso, K. Lückerath, S. Samnick, M. Schreder, P. R. Otero, J.-S. Schmid, K. Herrmann, S. Knop, A. K. Buck, H. Einsele, J. San-Miguel, K. M. Kortüm // Theranostics – 2017. – T. 7 – № 11 – 2956–2964c.

82. Lasocki A. Multiple myeloma of the spine. / A. Lasocki, F. Gaillard, S. J. Harrison // Neuroradiol. J. – 2017. – T. 30 – № 3 – 259–268c.

83. Latifoltojar A. Whole body magnetic resonance imaging in newly diagnosed multiple myeloma: early changes in lesional signal fat fraction predict disease response / A. Latifoltojar, M. Hall-Craggs, N. Rabin, R. Popat, A. Bainbridge, N. Dikaios, M. Sokolska, A. Rismani, S. D'Sa, S. Punwani, K. Yong // Br. J. Haematol. – 2017. – T. 176 – № 2 – 222–233c.

84. Lecouvet F.E. Whole-Body MR Imaging: Musculoskeletal Applications / F. E. Lecouvet // Radiology – 2016. – T. 279 – № 2 – 345–365c.

85. Lipe B. The role of maintenance therapy in multiple myeloma / B. Lipe, R. Vukas, J. Mikhael // Blood Cancer J. – 2016. – T. 6 – № 10 – e485c.

86. Liu X. Bortezomib-based vs non-bortezomib-based post-transplantation treatment in multiple myeloma patients: A systematic review and meta-analysis of Phase III randomized controlled trials / X. Liu, C. K. He, X. Meng, L. He, K. Li, Q. Liang, L. Shao, S. Liu // Onco. Targets. Ther. – 2015. – T. 8 – 1459–1469c.

87. Lonial S. Elotuzumab in combination with lenalidomide and low-dose dexamethasone in relapsed or refractory multiple myeloma / S. Lonial, R. Vij, J. L. Harousseau, T. Facon, P. Moreau, A.

Mazumder, J. L. Kaufman, X. Leleu, L. C. Tsao, C. Westland, A. K. Singhal, S. Jagannath // J. Clin. Oncol. – 2012. – T. 30 – № 16 – 1953–1959c.

88. Lonial S. Daratumumab monotherapy in patients with treatment-refractory multiple myeloma (SIRIUS): an open-label, randomised, phase 2 trial. / S. Lonial, B. M. Weiss, S. Z. Usmani, S. Singhal, A. Chari, N. J. Bahlis, A. Belch, A. Krishnan, R. A. Vescio, M. V. Mateos, A. Mazumder, R. Z. Orlowski, H. J. Sutherland, J. Bladé, E. C. Scott, A. Oriol, J. Berdeja, M. Gharibo, D. A. Stevens, R. LeBlanc, M. Sebag, N. Callander, A. Jakubowiak, D. White, J. de la Rubia, P. G. Richardson, S. Lisby, H. Feng, C. M. Uhlar, I. Khan, T. Ahmadi, P. M. Voorhees // Lancet (London, England) – 2016. – T. 387 – № 10027 – 1551–60c.

89. Lückerath K. Targeting paraprotein biosynthesis for non-invasive characterization of myeloma biology / K. Lückerath, C. Lapa, A. Spahmann, G. Jörg, S. Samnick, A. Rosenwald, H. Einsele, S. Knop, A. K. Buck // PLoS One – 2013. – T. 8 – № 12 – e84840c.

90. Mahnken A.H. Multidetector CT of the Spine in Multiple Myeloma: Comparison with MR Imaging and Radiography / A. H. Mahnken, J. E. Wildberger, G. Gehbauer, T. Schmitz-Rode, M. Blaum, U. Fabry, R. W. Günther // Am. J. Roentgenol. – 2002. – T. 178 – № 6 – 1429–1436c.

91. Mai E.K. Association between magnetic resonance imaging patterns and baseline disease features in multiple myeloma: analyzing surrogates of tumour mass and biology / E. K. Mai, T. Hielscher, J. K. Kloth, M. Merz, S. Shah, M. Hillengass, B. Wagner, D. Hose, M. S. Raab, A. Jauch, S. Delorme, H. Goldschmidt, M.-A. Weber, J. Hillengass // Eur. Radiol. – 2016. – T. 26 – № 11 – 3939–3948c.

92. Mailankody S. Minimal residual disease in multiple myeloma: bringing the bench to the bedside / S. Mailankody, N. Korde, A. M. Lesokhin, N. Lendvai, H. Hassoun, M. Stetler-Stevenson, O. Landgren // Nat. Rev. Clin. Oncol. – 2015. – T. 12 – № 5 – 286–295c.

93. Martinez-Lopez J. Prognostic value of deep sequencing method for minimal residual disease detection in multiple myeloma / J. Martinez-Lopez, J. J. Lahuerta, F. Pepin, M. Gonzalez, S. Barrio, R. Ayala, N. Puig, M. A. Montalban, B. Paiva, L. Weng, C. Jimenez, M. Sopena, M. Moorhead, T. Cedena, I. Rapado, M. V. Mateos, L. Rosinol, A. Oriol, M. J. Blanchard, R. Martinez, J. Blade, J. San Miguel, M. Faham, R. Garcia-Sanz // Blood – 2014. – T. 123 – № 20 – 3073–3079c.

94. Martinez-Lopez J. Critical analysis of the stringent complete response in multiple myeloma: contribution of sFLC and bone marrow clonality / J. Martinez-Lopez, B. Paiva, L. Lopez-Anglada, M.-V. Mateos, T. Cedena, M.-B. Vidriales, M. A. Saez-Gomez, T. Contreras, A. Oriol, I. Rapado, A.-I. Teruel, L. Cordon, M. J. Blanchard, E. Bengoechea, L. Palomera, F. de Arriba, C. Cueto-Felgueroso, A. Orfao, J. Blade, J. F. San Miguel, J. J. Lahuerta, Spanish Multiple Myeloma Group / Program for

the Study of Malignant Blood Diseases Therapeutics (GEM / PETHEMA) Cooperative Study Group // Blood – 2015. – T. 126 – № 7 – 858–862c.

95. McCarthy P.L. Lenalidomide Maintenance After Autologous Stem-Cell Transplantation in Newly Diagnosed Multiple Myeloma: A Meta-Analysis. / P. L. McCarthy, S. A. Holstein, M. T. Petrucci, P. G. Richardson, C. Hulin, P. Tosi, S. Bringhen, P. Musto, K. C. Anderson, D. Caillot, F. Gay, P. Moreau, G. Marit, S.-H. Jung, Z. Yu, B. Winograd, R. D. Knight, A. Palumbo, M. Attal // J. Clin. Oncol. – 2017. – T. 35 – № 29 – 3279–3289c.

96. McCarthy P.L. Lenalidomide after stem-cell transplantation for multiple myeloma. / P. L. McCarthy, K. Owzar, C. C. Hofmeister, D. D. Hurd, H. Hassoun, P. G. Richardson, S. Giralt, E. A. Stadtmauer, D. J. Weisdorf, R. Vij, J. S. Moreb, N. S. Callander, K. Van Besien, T. Gentile, L. Isola, R. T. Maziarz, D. A. Gabriel, A. Bashey, H. Landau, T. Martin, M. H. Qazilbash, D. Levitan, B. McClune, R. Schlossman, V. Hars, J. Postiglione, C. Jiang, E. Bennett, S. Barry, L. Bressler, M. Kelly, M. Seiler, C. Rosenbaum, P. Hari, M. C. Pasquini, M. M. Horowitz, T. C. Shea, S. M. Devine, K. C. Anderson, C. Linker // N. Engl. J. Med. – 2012. – T. 366 – № 19 – 1770–81c.

97. Meignan M. Imaging in Lymphoma: The Key Role of Fluorodeoxyglucose-Positron Emission Tomography / M. Meignan, M. Hutchings, L. H. Schwartz // Oncologist – 2015. – T. 20 – № 8 – 890–895c.

98. Mellqvist U.-H.H. Bortezomib consolidation after autologous stem cell transplantation in multiple myeloma: A Nordic Myeloma Study Group randomized phase 3 trial / U.-H. H. Mellqvist, P. Gimsing, O. Hjertner, S. Lenhoff, E. Laane, K. Remes, H. Steingrimsdottir, N. Abildgaard, L. Ahlberg, C. Blimark, I. M. Dahl, K. Forsberg, T. Gedde-Dahl, H. Gregersen, A. Gruber, N. Guldbrandsen, E. Haukås, K. Carlson, A. K. Kvam, H. Nahi, R. Lindås, N. F. Andersen, I. Turesson, A. Waage, J. Westin // Blood – 2013. – T. 121 – № 23 – 4647–4654c.

99. Mendeleeva L.P. Multiple Myeloma in Russia (First Results of the Registration Trial) / L. P. Mendeleeva, M. V. Solovev, A. Alexeeva, V. Savchenko // Blood – 2017. – T. 130 – № Suppl 1.

100. Mewawalla P. Maintenance therapy in multiple myeloma / P. Mewawalla, A. Chilkulwar // Ther. Adv. Hematol. – 2017. – T. 8 – № 2 – 71–79c.

101. Minarik J. Prospective comparison of conventional radiography, low-dose computed tomography and magnetic resonance imaging in monoclonal gammopathies / J. Minarik, P. Krhovska, J. Hrbek, T. Pika, J. Bacovsky, M. Herman, V. Scudla // Biomed. Pap. – 2016. – T. 160 – № 2 – 305–309c.

102. Mohty M. Consolidation and maintenance therapy for multiple myeloma after autologous

transplantation: Where do we stand? // Bone Marrow Transplant. – 2015. – Т. 50. – № 8. – 1024–1029с.

103. Moreau P. Prospective Evaluation of Magnetic Resonance Imaging and [18F]Fluorodeoxyglucose Positron Emission Tomography-Computed Tomography at Diagnosis and Before Maintenance Therapy in Symptomatic Patients With Multiple Myeloma Included in the IFM/DFCI 2009 Trial / P. Moreau, M. Attal, D. Caillot, M. Macro, L. Karlin, L. Garderet, T. Facon, L. Benboubker, M. Escoffre-Barbe, A.-M. Stoppa, K. Laribi, C. Hulin, A. Perrot, G. Marit, J.-R. Eveillard, F. Caillon, C. Bodet-Milin, B. Pegourie, V. Dorvaux, C. Chaleteix, K. Anderson, P. Richardson, N. C. Munshi, H. Avet-Loiseau, A. Gaultier, J.-M. Nguyen, B. Dupas, E. Frampas, F. Kraeber-Bodere // J. Clin. Oncol. – 2017. – Т. 35 – № 25 – 2911–2918с.

104. Moreau P. Multiple myeloma: ESMO Clinical Practice Guidelines for diagnosis, treatment and follow-up / P. Moreau, J. San Miguel, P. Sonneveld, M. V. Mateos, E. Zamagni, H. Avet-Loiseau, R. Hajek, M. A. Dimopoulos, H. Ludwig, H. Einsele, S. Zweegman, T. Facon, M. Cavo, E. Terpos, H. Goldschmidt, M. Attal, C. Buske // Ann. Oncol. – 2017. – Т. 28 – № suppl_4 – iv52-iv61с.

105. Moulopoulos L.A. Multiple myeloma: MR patterns of response to treatment. / L. A. Moulopoulos, M. A. Dimopoulos, R. Alexanian, N. E. Leeds, H. I. Libshitz // Radiology – 1994. – Т. 193 – № 2 – 441–446с.

106. Moulopoulos L.A. Prognostic significance of magnetic resonance imaging of bone marrow in previously untreated patients with multiple myeloma / L. A. Moulopoulos, D. Gika, A. Anagnostopoulos, K. Delasalle, D. Weber, R. Alexanian, M. A. Dimopoulos // Ann. Oncol. – 2005. – Т. 16 – № 11 – 1824–1828с.

107. Mukhortova O. PET/CT with 18F-FDG and 11C-methionine for assessment of remission status after autologous stem cell transplantation in multiple myeloma patients / Mukhortova O., Aslanidis I., Katunina T., Rumjantzev A., Silchenkov A., Solovev M., Mendeleeva L. // Eur. J. Nucl. Med. Mol. Imaging – 2017. – Т. 44 – 383–384с.

108. Nathwani N. Consolidation and Maintenance Therapies for Newly Diagnosed Multiple Myeloma in the Era of Novel Agents // Curr. Hematol. Malig. Rep. – 2016. – Т. 11. – № 2. – 127–136с.

109. Neben K. Administration of bortezomib before and after autologous stem cell transplantation improves outcome in multiple myeloma patients with deletion 17p / K. Neben, H. M. Lokhorst, A. Jauch, U. Bertsch, T. Hielscher, B. van der Holt, H. Salwender, I. W. Blau, K. Weisel, M. Pfreundschuh, C. Scheid, U. Duhrsen, W. Lindemann, I. G. H. Schmidt-Wolf, N. Peter, C. Teschendorf, H. Martin, M. Haenel, H. G. Derigs, M. S. Raab, A. D. Ho, H. van de Velde, D. Hose, P.

Sonneveld, H. Goldschmidt // Blood – 2012. – T. 119 – № 4 – 940–948c.

110. Nooka A. The importance of complete response in outcomes in Myeloma // Cancer J. – 2009. – T. 15. – № 6. – 465–472c.

111. Nooka A.K. Is Maintenance Therapy for Everyone? // Clin. Lymphoma, Myeloma Leuk. – 2016. – T. 16. – S139–S144c.

112. Paiva B. New criteria for response assessment: role of minimal residual disease in multiple myeloma. / B. Paiva, J. J. M. van Dongen, A. Orfao // Blood – 2015. – T. 125 – № 20 – 3059–68c.

113. Paiva B. Multiparameter flow cytometric remission is the most relevant prognostic factor for multiple myeloma patients who undergo autologous stem cell transplantation / B. Paiva, M.-B. M.-B. Vidriales, J. Cerveró, G. Mateo, J. J. Pérez, M. A. Montalbán, A. Sureda, L. Montejano, N. C. Gutiérrez, A. García de Coca, N. de las Heras, M. V. Mateos, M. C. López-Berges, R. García-Boyero, J. Galende, J. Hernández, L. Palomera, D. Carrera, R. Martínez, J. de la Rubia, A. Martín, J. Bladé, J. J. Lahuerta, A. Orfao, J. F. San Miguel, GEM (Grupo Español de MM)/PETHEMA (Programa para el Estudio de la Terapéutica en Hemopatías Malignas) Cooperative Study Groups, J. Cervero, G. Mateo, J. J. Perez, M. A. Montalban, A. Sureda, L. Montejano, N. C. Gutierrez, A. G. de Coca, N. de las Heras, M. V. Mateos, M. C. Lopez-Berges, R. Garcia-Boyero, J. Galende, J. Hernandez, L. Palomera, D. Carrera, R. Martinez, J. de la Rubia, A. Martin, J. Blade, J. J. Lahuerta, A. Orfao, J. F. San Miguel // Blood – 2008. – T. 112 – № 10 – 4017–4023c.

114. Palumbo A. Multiple Myeloma / A. Palumbo, K. Anderson // N. Engl. J. Med. – 2011. – T. 364 – № 11 – 1046–1060c.

115. Palumbo A. Autologous Transplantation and Maintenance Therapy in Multiple Myeloma / A. Palumbo, F. Cavallo, F. Gay, F. Di Raimondo, D. Ben Yehuda, M. T. Petrucci, S. Pezzatti, T. Caravita, C. Cerrato, E. Ribakovsky, M. Genuardi, A. Cafro, M. Marcatti, L. Catalano, M. Offidani, A. M. Carella, E. Zamagni, F. Patriarca, P. Musto, A. Evangelista, G. Ciccone, P. Omedé, C. Crippa, P. Corradini, A. Nagler, M. Boccadoro, M. Cavo // N. Engl. J. Med. – 2014. – T. 371 – № 10 – 895–905c.

116. Passweg J.R. Is the use of unrelated donor transplantation leveling off in Europe? The 2016 European Society for Blood and Marrow Transplant activity survey report / J. R. Passweg, H. Baldomero, P. Bader, G. W. Basak, C. Bonini, R. Duarte, C. Dufour, N. Kröger, J. Kuball, A. Lankester, S. Montoto, A. Nagler, J. A. Snowden, J. Styczynski, M. Mohty // Bone Marrow Transplant. – 2018. – 1–10c.

117. Passweg J.R. Hematopoietic stem cell transplantation in Europe 2014: more than 40 000 transplants annually / J. R. Passweg, H. Baldomero, P. Bader, C. Bonini, S. Cesaro, P. Dreger, R. F. Duarte, C. Dufour, J. Kuball, D. Farge-Bancel, A. Gennery, N. Kröger, F. Lanza, A. Nagler, A. Sureda, M. Mohty // Bone Marrow Transplant. – 2016. – T. 51 – № 6 – 786–792c.

118. Pulte E.D. FDA Approval Summary: Lenalidomide as Maintenance Therapy After Autologous Stem Cell Transplant in Newly Diagnosed Multiple Myeloma. / E. D. Pulte, A. Dmytrijuk, L. Nie, K. B. Goldberg, A. E. McKee, A. T. Farrell, R. Pazdur // Oncologist – 2018. – theoncologist.2017-0440c.

119. Rajkumar S.V. International Myeloma Working Group updated criteria for the diagnosis of multiple myeloma. / S. V. Rajkumar, M. A. Dimopoulos, A. Palumbo, J. Blade, G. Merlini, M.-V. Mateos, S. Kumar, J. Hillengass, E. Kastritis, P. Richardson, O. Landgren, B. Paiva, A. Dispenzieri, B. Weiss, X. LeLeu, S. Zweegman, S. Lonial, L. Rosinol, E. Zamagni, S. Jagannath, O. Sezer, S. Y. Kristinsson, J. Caers, S. Z. Usmani, J. J. Lahuerta, H. E. Johnsen, M. Beksac, M. Cavo, H. Goldschmidt, E. Terpos, R. A. Kyle, K. C. Anderson, B. G. M. Durie, J. F. S. Miguel // Lancet. Oncol. – 2014. – T. 15 – № 12 – e538-48c.

120. Rawstron A.C. Minimal Residual Disease Assessed by Multiparameter Flow Cytometry in Multiple Myeloma: Impact on Outcome in the Medical Research Council Myeloma IX Study / A. C. Rawstron, J. A. Child, R. M. de Tute, F. E. Davies, W. M. Gregory, S. E. Bell, A. J. Szubert, N. Navarro-Coy, M. T. Drayson, S. Feyler, F. M. Ross, G. Cook, G. H. Jackson, G. J. Morgan, R. G. Owen // J. Clin. Oncol. – 2013. – T. 31 – № 20 – 2540–2547c.

121. Raza S. The Critical Role of Imaging in the Management of Multiple Myeloma / S. Raza, S. Leng, S. Lentzsch // Curr. Hematol. Malig. Rep. – 2017. – T. 12 – № 3 – 168–175c.

122. Regelink J.C. Comparison of modern and conventional imaging techniques in establishing multiple myeloma-related bone disease: A systematic review / J. C. Regelink, M. C. Minnema, E. Terpos, M. H. Kamphuis, P. G. Raijmakers, I. C. Pieters - van den Bos, B. G. F. Heggelman, R. J. Nievelstein, R. H. J. Otten, D. van Lammeren - Venema, J. M. Zijlstra, A. I. J. Arens, J. W. de Rooy, O. S. Hoekstra, R. Raymakers, P. Sonneveld, R. W. Ostelo, S. Zweegman // Br. J. Haematol. – 2013. – T. 162 – № 1 – 50–61c.

123. Richardson P.G. Pomalidomide, bortezomib and low-dose dexamethasone in lenalidomide-refractory and proteasome inhibitor-exposed myeloma / P. G. Richardson, C. C. Hofmeister, N. S. Raje, D. S. Siegel, S. Lonial, J. Laubach, Y. A. Efebera, D. H. Vesole, A. K. Nooka, J. Rosenblatt, D. Doss, M. H. Zaki, A. Bensmaine, J. Herring, Y. Li, L. Watkins, M. S. Chen, K. C. Anderson // Leukemia – 2017. – T. 31 – № 12 – 2695–2701c.

124. Richardson P.G. Lenalidomide in combination or alone as maintenance therapy following autologous stem cell transplant in patients with multiple myeloma: a review of options for and against / P. G. Richardson, S. A. Holstein, R. L. Schlossman, K. C. Anderson, M. Attal, P. L. McCarthy // Expert Opin. Pharmacother. – 2017. – T. 18 – № 18 – 1975–1985c.

125. Říhová L. Minimal Residual Disease Assessment in Multiple Myeloma by Multiparametric Flow Cytometry / L. Říhová, P. Všianská, R. Bezděková, R. Králová, M. Penka, M. Krejčí, L. Pour, R. Hájek // Klin. Onkol. – 2017. – T. 30 – № Suppl 2 – 2S21-2S28c.

126. Roodman G.D. Pathogenesis of myeloma bone disease // Leukemia. – 2009. – T. 23. – № 3. – 435–441c.

127. Roodman G.D. Interleukin 6. A potential autocrine/paracrine factor in Paget's disease of bone. / G. D. Roodman, N. Kurihara, Y. Ohsaki, A. Kukita, D. Hosking, A. Demulder, J. F. Smith, F. R. Singer // J. Clin. Invest. – 1992. – T. 89 – № 1 – 46–52c.

128. Roshal M. Minimal Residual Disease Detection by Flow Cytometry in Multiple Myeloma: Why and How? / M. Roshal // Semin. Hematol. – 2018. – T. 55 – № 1 – 4–12c.

129. Roshal M. MRD detection in multiple myeloma: comparison between MSKCC 10-color single-tube and EuroFlow 8-color 2-tube methods / M. Roshal, J. A. Flores-Montero, Q. Gao, M. Koeber, J. Wardrope, B. G. M. Durie, A. Dogan, A. Orfao, O. Landgren // Blood Adv. – 2017. – T. 1 – № 12 – 728–732c.

130. Rosiñol L. Bortezomib and thalidomide maintenance after stem cell transplantation for multiple myeloma: a PETHEMA/GEM trial. / L. Rosiñol, A. Oriol, A. I. Teruel, A. L. de la Guía, M. Blanchard, J. de la Rubia, M. Granell, M. Sampol, L. Palomera, Y. González, M. Etxebeste, R. Martínez-Martínez, M. T. Hernández, F. de Arriba, A. Alegre, M. Cibeira, M. Mateos, J. Martínez-López, J. J. Lahuerta, J. San Miguel, J. Bladé // Leukemia – 2017. – T. 31 – № 9 – 1922–1927c.

131. Roussel M. Front-line transplantation program with lenalidomide, bortezomib, and dexamethasone combination as induction and consolidation followed by lenalidomide maintenance in patients with multiple myeloma: a phase II study by the Intergroupe Francophone du Myélo / M. Roussel, V. Lauwers-Cances, N. Robillard, C. Hulin, X. Leleu, L. Benboubker, G. Marit, P. Moreau, B. Pegourie, D. Caillot, C. Fruchart, A.-M. M. Stoppa, C. Gentil, S. Wuilleme, A. Huynh, B. Hebraud, J. Corre, M.-L. L. Chretien, T. Facon, H. Avet-Loiseau, M. Attal // J. Clin. Oncol. – 2014. – T. 32 – № 25 – 2712–7c.

132. Sengsayadeth S. Posttransplant maintenance therapy in multiple myeloma: The changing

landscape // Blood Cancer J. – 2017. – T. 7. – № 3.

133. Silvestris F. Impaired osteoblastogenesis in myeloma bone disease: role of upregulated apoptosis by cytokines and malignant plasma cells / F. Silvestris, P. Cafforio, N. Calvani, F. Dammacco // Br. J. Haematol. – 2004. – T. 126 – № 4 – 475–486c.

134. Sivaraj D. Outcomes of Maintenance Therapy with Bortezomib after Autologous Stem Cell Transplantation for Patients with Multiple Myeloma. / D. Sivaraj, M. M. Green, Z. Li, A. D. Sung, S. Sarantopoulos, Y. Kang, G. D. Long, M. E. Horwitz, R. D. Lopez, K. M. Sullivan, D. A. Rizzieri, N. J. Chao, C. Gasparetto // Biol. Blood Marrow Transplant. – 2017. – T. 23 – № 2 – 262–268c.

135. Solovev M. V. The Duration of MRD-Negative Status in Multiple Myeloma (MM) Patients after Auto-HSCT Is a Criterion for Prolonged Remission without Maintenance Therapy / M. V. Solovev, L. P. Mendeleeva, O. S. Pokrovskaya, E. G. Gemdzhian, L. A. Kuzmina, M. V. Firsova, M. V. Nareyko, I. V. Galtseva, J. O. Davydova, V. G. Savchenko // Blood – 2017. – T. 130 – № Suppl 1.

136. Solovyev M. V. Multiple myeloma: Maintenance therapy after autologous hematopoietic stem cell transplantation, depending on minimal residual disease / M. V. Solovyev, L. P. Mendeleeva, O. S. Pokrovskaya, M. V. Nareyko, M. V. Firsova, I. V. Galtseva, Y. O. Davydova, N. M. Kapranov, L. A. Kuzmina, E. G. Gemdzhian, V. G. Savchenko // Ter. Arkh. – 2017. – T. 89 – № 7 – 25c.

137. Sonneveld P. Treatment of multiple myeloma with high-risk cytogenetics: A consensus of the International Myeloma Working Group // Blood. – 2016. – T. 127. – № 24. – 2955–2962c.

138. Sonneveld P. Bortezomib Induction and Maintenance Treatment in Patients With Newly Diagnosed Multiple Myeloma: Results of the Randomized Phase III HOVON-65/ GMMG-HD4 Trial / P. Sonneveld, I. G. H. Schmidt-Wolf, B. van der Holt, L. el Jarari, U. Bertsch, H. Salwender, S. Zweegman, E. Vellenga, A. Broyl, I. W. Blau, K. C. Weisel, S. Wittebol, G. M. J. Bos, M. Stevens-Kroef, C. Scheid, M. Pfreundschuh, D. Hose, A. Jauch, H. van der Velde, R. Raymakers, M. R. Schaafsma, M.-J. Kersten, M. van Marwijk-Kooy, U. Duehrsen, W. Lindemann, P. W. Wijermans, H. M. Lokhorst, H. M. Goldschmidt // J. Clin. Oncol. – 2012. – T. 30 – № 24 – 2946–2955c.

139. Stetler-Stevenson M. Consensus guidelines for myeloma minimal residual disease sample staining and data acquisition / M. Stetler-Stevenson, B. Paiva, L. Stoolman, P. Lin, J. L. Jorgensen, A. Orfao, J. Van Dongen, A. C. Rawstron // Cytom. Part B Clin. Cytom. – 2016. – T. 90 – № 1 – 26–30c.

140. Syed Y.Y. Lenalidomide: A Review in Newly Diagnosed Multiple Myeloma as Maintenance Therapy After ASCT. / Y. Y. Syed // Drugs – 2017. – T. 77 – № 13 – 1473–1480c.

141. Tanaka Y. Human Cancer Biology Myeloma Cell-Osteoclast Interaction Enhances Angiogenesis

Together with Bone Resorption : A Role for Vascular Endothelial Cell Growth Factor and Osteopontin / Y. Tanaka, M. Abe, M. Hiasa, A. Oda, H. Amou, A. Nakano, K. Kitazoe, S. Kido, D. Inoue, K. Moriyama, T. Hashimoto, S. Ozaki, T. Matsumoto – 2007. – T. 1 – № 3 – 816–824c.

142. Terpos E. The Role of Imaging in the Treatment of Patients With Multiple Myeloma in 2016. / E. Terpos, M. A. Dimopoulos, L. A. Moulopoulos // Am. Soc. Clin. Oncol. Educ. book. Am. Soc. Clin. Oncol. Meet. – 2016. – T. 35 – e407-17c.

143. Usmani S.Z. Daratumumab monotherapy compared with historical control data in heavily pretreated and highly refractory patients with multiple myeloma: An adjusted treatment comparison / S. Z. Usmani, J. Diels, T. Ito, M. Mehra, I. Khan, A. Lam // Am. J. Hematol. – 2017. – T. 92 – № 8 – E146–E152c.

144. Usmani S.Z. Prognostic implications of serial 18-fluoro-deoxyglucose emission tomography in multiple myeloma treated with total therapy 3 / S. Z. Usmani, A. Mitchell, S. Waheed, J. Crowley, A. Hoering, N. Petty, T. Brown, T. Bartel, E. Anaissie, F. van Rhee, B. Barlogie // Blood – 2013. – T. 121 – № 10 – 1819–1823c.

145. Walker R. Magnetic resonance imaging in multiple myeloma: Diagnostic and clinical implications / R. Walker, B. Barlogie, J. Haessler, G. Tricot, E. Anaissie, J. D. Shaughnessy, J. Epstein, R. Van Hemert, E. Erdem, A. Hoering, J. Crowley, E. Ferris, K. Hollmig, F. Van Rhee, M. Zangari, M. Pineda-Roman, A. Mohiuddin, S. Yaccoby, J. Sawyer, E. J. Angtuaco // J. Clin. Oncol. – 2007. – T. 25 – № 9 – 1121–1128c.

146. Wester R. Innovations in treatment and response evaluation in multiple myeloma / R. Wester, P. Sonneveld // Haematologica – 2016. – T. 101 – № 5 – 518–520c.

147. Yanamandra U. Minimal residual disease analysis in myeloma – when, why and where / U. Yanamandra, S. K. Kumar // Leuk. Lymphoma – 2017. – 1–13c.

148. Ye X. Maintenance therapy with immunomodulatory drugs after autologous stem cell transplantation in patients with multiple myeloma: A meta-Analysis of randomized controlled trials / X. Ye, J. Huang, Q. Pan, W. Li // PLoS One – 2013. – T. 8 – № 8 – e72635c.

149. Zamagni E. A prospective comparison of 18F-fluorodeoxyglucose positron emission tomography-computed tomography, magnetic resonance imaging and whole-body planar radiographs in the assessment of bone disease in newly diagnosed multiple myeloma. / E. Zamagni, C. Nanni, F. Patriarca, E. Englaro, P. Castellucci, O. Geatti, P. Tosi, P. Tacchetti, D. Cangini, G. Perrone, M. Ceccolini, A. Brioli, S. Buttignol, R. Fanin, E. Salizzoni, M. Baccarani, S. Fanti, M. Cavo //

Haematologica – 2007. – Т. 92 – № 1 – 50–5с.

150. Zamagni E. Prognostic relevance of 18-F FDG PET/CT in newly diagnosed multiple myeloma patients treated with up-front autologous transplantation. / E. Zamagni, F. Patriarca, C. Nanni, B. Zannetti, E. Englaro, A. Pezzi, P. Tacchetti, S. Buttignol, G. Perrone, A. Brioli, L. Pantani, C. Terragna, F. Carobolante, M. Baccarani, R. Fanin, S. Fanti, M. Cavo // Blood – 2011. – Т. 118 – № 23 – 5989–95с.

151. Myeloma Statistics | American Cancer Society - Cancer Facts & Statistics [Электронный ресурс]. URL: https://cancerstatisticscenter.cancer.org/#!/cancer-site/Myeloma (accessed: 15.05.2018).

152. Phase III Studies Present Additional Evidence for REVLIMID® (lenalidomide) as Maintenance Therapy in Multiple Myeloma (NASDAQ:CELG) [Электронный ресурс]. URL: http://ir.celgene.com/releasedetail.cfm?releaseid=1003026 (accessed: 02.05.2018).

153. Mendeleeva L.P. Multiple Myeloma in Russia (First Results of the Registration Trial)// Blood [Электронный ресурс]. URL: http://www.bloodjournal.org/content/130/Suppl_1/5408?sso-checked=true (accessed: 24.05.2018).